

# **Suspeita de Coriorretinopatia Serosa Central, Adaptação de Lentes de Contacto Multifocais e Endotropia**

(Versão Final Após Defesa)

**Mónica Daniela Castro Rocha**

Relatório de Estágio para obtenção do Grau de Mestre em  
**Optometria e Ciências da Visão**  
(2º ciclo de estudos)

Orientador: Mestre Celso Fernando Neves de Oliveira Ribeiro  
Coorientador: Prof. Doutor Luís Miguel da Luz Caixinha Duarte

**Covilhã, novembro de 2023**



## **Declaração de Integridade**

Eu, Mónica Daniela Castro Rocha, que abaixo assino, estudante com número de inscrição M11828 de Optometria e Ciências da Visão da Faculdade de Ciências da Saúde, declaro ter desenvolvido o presente trabalho e elaborado o presente texto em total consonância com o **Código de Integridade da Universidade da Beira Interior**.

Mais concretamente afirmo não ter incorrido em qualquer das variedades de Fraude Académica, e que aqui declaro conhecer, e que em particular atendi à exigida referenciação de frases, extratos, imagens e outras formas de trabalho intelectual, e assim assumo na íntegra as responsabilidades da autoria.

Universidade da Beira Interior, Covilhã, 30 / 11 / 2023

*Mónica Rocha*



# Resumo

O presente relatório assinala o culminar do Estágio Curricular do 2º Ciclo de Estudos de Optometria e Ciências da Visão. O estágio teve a duração de seis meses e foi realizado na Óptica David, em São João da Madeira, sob a orientação do optometrista Mestre Celso Ribeiro. No decorrer deste relatório, serão abordados três casos clínicos que foram selecionados durante o estágio e que enquadram nos temas de suspeita de patologia ocular, contactologia e anomalia da visão binocular.

O primeiro caso apresentado é uma suspeita de Coriorretinopatia Serosa Central (CRCS). É uma condição definida clinicamente como sendo uma patologia pouco comum e autolimitada, sendo uma mais-valia o aparecimento deste caso no decorrer do estágio. Caracteriza-se pelo descolamento da retina neurossensorial por acumulação de fluido sub-retiniano. Este caso permitiu realçar que não se deve ignorar perdas repentinas de acuidade visual que não melhoram com a melhor refração possível, sendo sempre necessário a realização de exames complementares de diagnóstico.

No segundo caso, foi realizado uma adaptação de lentes de contacto hidrófilas multifocais. Para uma boa adaptação de lentes de contacto é necessário abordar os desafios do paciente, a sua visão e considerar a utilização de lentes de contacto. Neste caso, é importante realçar a presença de supressão de um dos olhos. Com este achado, a melhor opção passou pela adaptação de uma lente monofocal com correção para visão de longe no olho que suprime a imagem e adaptar-se uma lente de contacto multifocal no outro olho. Ir de encontro com as características individuais de cada paciente é o necessário para uma boa adaptação de lentes de contacto e obtenção de resultados positivos para o paciente.

O último caso clínico faz referência a uma anomalia da visão binocular, a endotropia. No caso exposto, foi suficiente a atualização da compensação refrativa que o paciente estava a utilizar para alcançar a normalidade da visão binocular, o que realçou a presença de uma endotropia acomodativa. Quando existe um excesso acomodativo, a tendência é arrastar a convergência e causar uma endotropia, logo ao se corrigir por completo a hipermetropia presente consegue-se alcançar a ortotropia.

## Palavras-chave

Coriorretinopatia serosa central; Endotropia; Lentes de contacto hidrófilas multifocais.



# Abstract

This report marks the culmination of the Internship in the 2nd Cycle of Optometry and Vision Science Studies. The internship lasted for six months and took place at Óptica David in São João da Madeira, under the guidance of optometrist Master Celso Ribeiro. Throughout this report, three clinical cases selected during the internship will be discussed, which fall within the themes of suspected ocular pathology, contact lenses, and binocular vision anomalies.

The first case presented is a suspected Central Serous Chorioretinopathy (CSCR). This condition is clinically defined as uncommon and self-limiting, making the appearance of this case during the internship a valuable experience. It is characterized by the detachment of the neurosensory retina due to the accumulation of subretinal fluid. This case highlights the importance of not ignoring sudden losses of visual acuity that do not improve with the best possible refraction, emphasizing the need for complementary diagnostic tests.

In the second case, an adaptation of multifocal hydrophilic contact lenses was carried out. For a successful contact lens adaptation, it is necessary to address the patient's challenges, their vision, and consider the use of contact lenses. In this case, it is essential to highlight the presence of suppression in one eye. With this finding, the best option was to adapt a monofocal lens with distance correction in the eye that suppresses the image and adapt a multifocal contact lens in the other eye. Tailoring the approach to the individual characteristics of each patient is crucial for a successful contact lens adaptation and achieving positive outcomes for the patient.

The last clinical case refers to a binocular vision anomaly, esotropia. In the case presented, simply updating the refractive correction that the patient was using was enough to achieve normal binocular vision, highlighting the presence of accommodative esotropia. When there is an excess of accommodation, the tendency is to drag convergence and cause esotropia, so by completely correcting the present hyperopia, orthotropia can be achieved.

## Keywords

Central serous chorioretinopathy; Esotropia; Multifocal hydrophilic contact lenses.



# Índice

Declaração de Integridade	iii
Resumo	v
Abstract	vii
Lista de Figuras	xi
Lista de Tabelas	xiii
Lista de Acrónimos	xv
Capítulo 1: Introdução	1
1.1 Local de estágio	1
1.2 Pacientes observados	1
1.3 Atividades realizadas	1
Capítulo 2: Suspeita de Coriorretinopatia Serosa Central	3
2.1 Caso Clínico	3
2.2 Discussão	7
2.3 Conclusão	9
Capítulo 3: Adaptação de Lentes de Contacto Multifocais	11
3.1 Caso Clínico	11
3.2 Discussão	14
3.3 Conclusão	16
Capítulo 4: Endotropia	17
4.1 Caso Clínico	17
4.2 Discussão	19
4.3 Conclusão	21
Capítulo 5: Conclusão	23
Referências	25
Anexos	27



# Lista de Figuras

- Figura 1: Retinografia do OE. 4
- Figura 2: OCT da primeira consulta: Medição da espessura entre a membrana limitante interna e o epitélio pigmentar da retina na zona macular, de ambos os olhos. É visível um levantamento da retina neurosensorial no OE. 5
- Figura 3: OCT da primeira consulta: Análise da espessura combinada da camada de células ganglionares com a espessura da camada plexiforme interna, de ambos os olhos na zona macular. 5
- Figura 4: OCT da consulta de seguimento: Medição da espessura entre a membrana limitante interna e o epitélio pigmentar da retina na zona macular, de ambos os olhos, 1 mês depois. Notória regressão do descolamento neurosensorial do OE. 6
- Figura 5: OCT da consulta de seguimento: Análise da espessura combinada da camada de células ganglionares com a espessura da camada plexiforme interna, de ambos os olhos na zona macular, 1 mês depois. 7
- Figura 6. Ilustração dos principais tipos de desenho das LC Multifocais. A vermelho estão representadas as áreas com potência para a VP e a azul as áreas com potência para a VL. (11) 16



# Lista de Tabelas

Tabela 1: Conjunto de exames realizados e resultados obtidos na primeira consulta do caso de suspeita de patologia ocular.	3
Tabela 2: Avaliação da acuidade visual na consulta de seguimento.	6
Tabela 3: Conjunto de exames realizados e resultados obtidos na consulta do caso de suspeita de contactologia.	12
Tabela 4: Dados do ensaio das lentes de contacto.	13
Tabela 5: Conjunto de exames realizados e resultados obtidos na consulta de seguimento do caso de suspeita de contactologia	14
Tabela 6: Conjunto de exames realizados e resultados obtidos na consulta do caso de anomalia da visão binocular.	17
Tabela 7: Conjunto de exames complementares e resultados realizados na consulta do caso de anomalia da visão binocular.	18



# Lista de Acrónimos

ADD	Adição
AR	Autorrefratómetro
AV	Acuidade visual
AVh	Acuidade visual habitual
AVsx	Acuidade visual com valor de subjetivo
BO	Base out
CC	Com correção
cm	centímetros
CRCS	Coriorretinopatia serosa central (Central serous chorioretinopathy)
D	Dioptrias
ECC	Espessura central da córnea
EPR	Epitélio pigmentar da retina
h	horas
Hx	Refração habitual
k1	Raio de curvatura mais plano da córnea
k2	Raio de curvatura mais fechado da córnea
km	Raio de curvatura médio da córnea
LC	Lentes de contacto
m	metros
mm	milímetros
mmHg	milímetros de mercúrio
OCT	Tomografia de coerência óptica (Optical coherence tomography)
OD	Olho direito
OE	Olho esquerdo
PIO	Pressão intraocular
PPC	Ponto próximo de convergência
PIRRLA	Pupilas isocóricas, redondas, reativas à luz e à acomodação
SC	Sem correção
Sx	Subjetivo final
VB	Visão binocular
VL	Visão de longe
VP	Visão de perto
µm	micrómetros



# Capítulo 1: Introdução

Este relatório marca o fim do estágio curricular e representa a combinação da aplicação prática com a consolidação dos conhecimentos previamente adquiridos, em relação à realidade que nós, optometristas, enfrentamos no dia-a-dia na nossa prática profissional.

## 1.1 Local de estágio

O estágio curricular decorreu na Óptica David, em São João da Madeira, com a duração de seis meses, o qual teve o seu início a 2 de janeiro de 2023 e finalizou a 2 de julho de 2023, sob a orientação do Dr. Celso Ribeiro. Subjacente à Óptica David, existe a clínica Optisaúde e, por vezes, uma parte deste período foi realizado lá para suporte da especialidade de oftalmologia. O grupo Óptica David suporta diversos equipamentos de exames complementares de diagnóstico oftalmológicos relevantes como o retinógrafo, o topógrafo, o OCT e o campímetro. É de realçar que apesar de dispor de OCT e campímetro, estes estão disponíveis apenas para realização de exames na clínica Optisaúde e, apesar de terem sido realizados as duas tipologias de exames, estes foram maioritariamente de seguimento para oftalmologia. Por outro lado, tanto o retinógrafo como o topógrafo, estão presentes no consultório da Óptica David.

## 1.2 Pacientes observados

Como se trata de uma ótica prestigiada na área de São João da Madeira, apresenta um elevado número de pacientes e, deste modo, durante o período de estágio foram realizadas aproximadamente 1028 consultas com as mais diversas queixas, numa média de 40 consultas por semana. A maior parte das pessoas consultadas já apresentava um historial clínico na Óptica David, o que facilitava as decisões finais para cada caso. Os pacientes dos casos selecionados receberam os consentimentos informados, e a declaração comprovativa da entrega destes faz parte do anexo I.

## 1.3 Atividades realizadas

Durante os seis meses em estágio curricular foram realizadas consultas optométricas divididas em três fases conforme refere o regulamento de estágio. A fase observacional aconteceu durante um mês, seguindo-se a fase supervisionada de três meses e completando a fase autónoma nos restantes dois meses. Os seis meses em estágio curricular não se basearam somente em consultas optométricas. Foram, também, realizados dois rastreios visuais, um numa escola e outro numa fábrica. As populações avaliadas em ambos os rastreios apresentavam idades bastante dispare e dessa forma o tipo de rastreio realizado foi diferente em cada situação. Para além disso, a perícia em oficina foi trabalhada seguindo a orientação do técnico da Óptica David, David João Freire.



# Capítulo 2: Suspeita de Coriorretinopatia Serosa Central

## 2.1 Caso Clínico

Homem de 47 anos, vitrinista, em janeiro de 2023 compareceu para consulta optométrica com queixas de visão desfocada no OE, desde há aproximadamente três meses. Referiu que acabara de vir de uma consulta de oftalmologia, mas que não lhe tinha agradado a resposta ou o exame realizado lá, uma vez que mesmo com a graduação que experimentara em consultório não encontrou qualquer ganho visual. Numa tentativa de procurar outra opinião, decidiu fazer uma consulta de optometria e, dirigiu-se à Óptica David, onde já tinha realizado consultas anteriormente e existia um historial clínico. A última consulta realizada antes da referida tinha sido em 2015. Em termos de saúde, referiu ser saudável, fumador, não tomava medicação e não apresentava um historial visual anormal. Em relação ao historial familiar, este não apresentava qualquer relevância.

Tabela 1: Conjunto de exames realizados e resultados obtidos na primeira consulta do caso de suspeita de patologia ocular.

		OD	OE
Hx		0.00      ADD 1.25	0.00      ADD 1.25
AVh	Binocular: 0.6	0.7	0.3
AR		+1.00 -0.25 x 73	+1.25 -0.25 x 126
PIO (mmHg) (10h42)		13.4	14.1
ECC (µm)		580	576
Retinoscopia		+1.25 -0.25 x 80	+1.50
Sx		+1.00 -0.25 x 70	+1.25
AVsx	Binocular: 0.9	1.0	0.4
AV com Furo estenopeico		1.0	0.4
Biomicroscopia		Meios oculares com boa transparência, sem qualquer anomalia observável	
Avaliação pupilar		Ligeiro atraso no OE em resposta direta e consensual	

Na tabela 1 estão presentes os exames realizados e os resultados obtidos na consulta.

Iniciando a avaliação pela AV habitual, verificou-se que o OE efetivamente não alcançava uma visão tão boa como a do OD, atingindo uma AV na escala decimal de 0.3. Os valores da PIO não representavam algum sinal de alerta. Os meios oculares apresentavam uma boa transparência, sem qualquer anomalia observável em lâmpada de fenda e por isso descartou-se a possibilidade da causa da diminuição da AV residir nestes meios. O OE mantinha uma baixa de AV mesmo com a melhor correção ótica, permanecendo uma AV de 0.4, sendo que isso não se verificava anteriormente, ou seja, nas consultas antecedentes, com a melhor correção ótica, ambos os olhos atingiam sempre a unidade e, naquele momento, o OE não conseguia melhorar. Com o furo estenopecico confirmou-se que o problema não seria somente refrativo uma vez que a AV se manteve inalterada em relação ao subjetivo. Prosseguiu-se para a captura da retinografia, com o retinógrafo *Nidek AFC-210 Non Mydriatic Auto Fundos Camera*, de modo a aferir a existência de alguma alteração clínica, porém não foi possível conseguir uma imagem com qualidade uma vez que a pupila se apresentava bastante miótica.

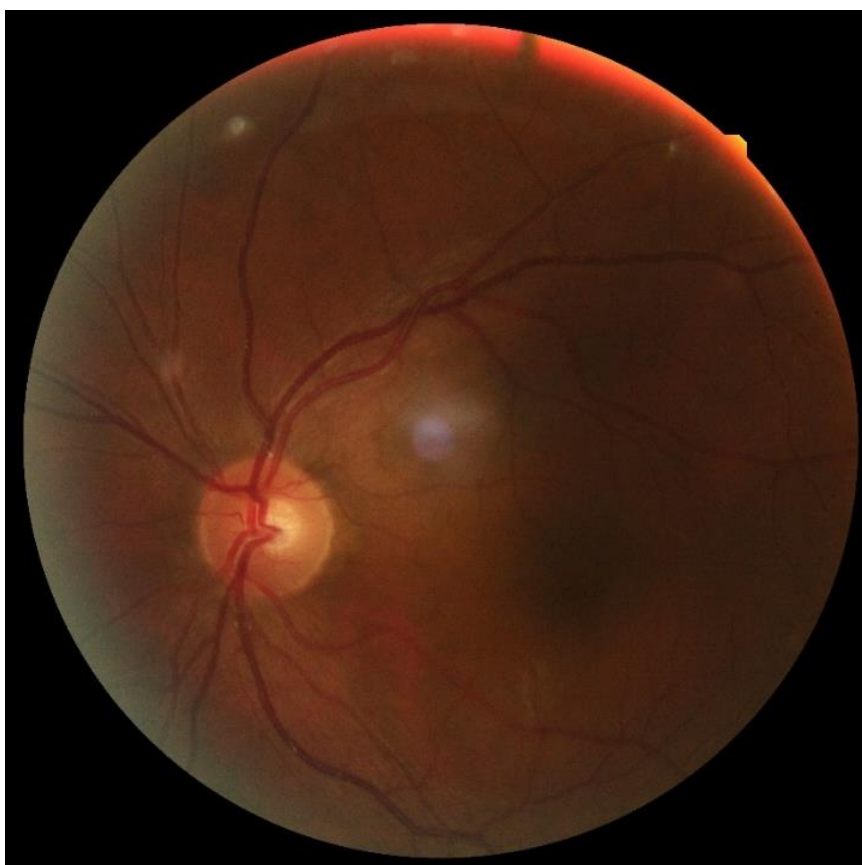


Figura 1: Retinografia do OE.

Na figura 1, é possível observar a retinografia que se capturou do OE. Apesar de a imagem não ter boa qualidade, com os achados clínicos encontrados no processo e na suspeita de existir uma patologia ocular, encaminhou-se o paciente a realizar um OCT e a ser consultado por um dos oftalmologistas da clínica Optisaúde, subjacente à Óptica David. Tanto a realização do OCT como a consulta em oftalmologia aconteceram no mesmo dia que a consulta em optometria. A carta de referência para oftalmologia está presente no anexo II. O OCT utilizado é o *Cirrus HD-OCT 5000*, da *ZEISS*.

**Macula Thickness OU: Macular Cube 512x128**      OD ● ● OS

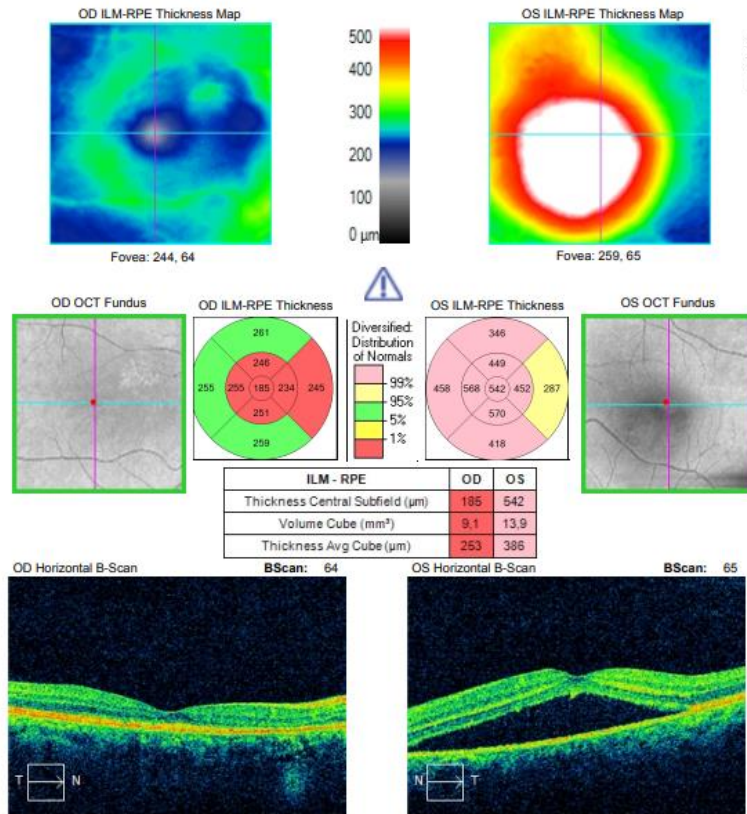


Figura 2: OCT da primeira consulta: Medição da espessura entre a membrana limitante interna e o epitélio pigmentar da retina na zona macular, de ambos os olhos. É visível um levantamento da retina neurosensorial no OE.

**Ganglion Cell OU Analysis: Macular Cube 512x128**      OD ● ● OS

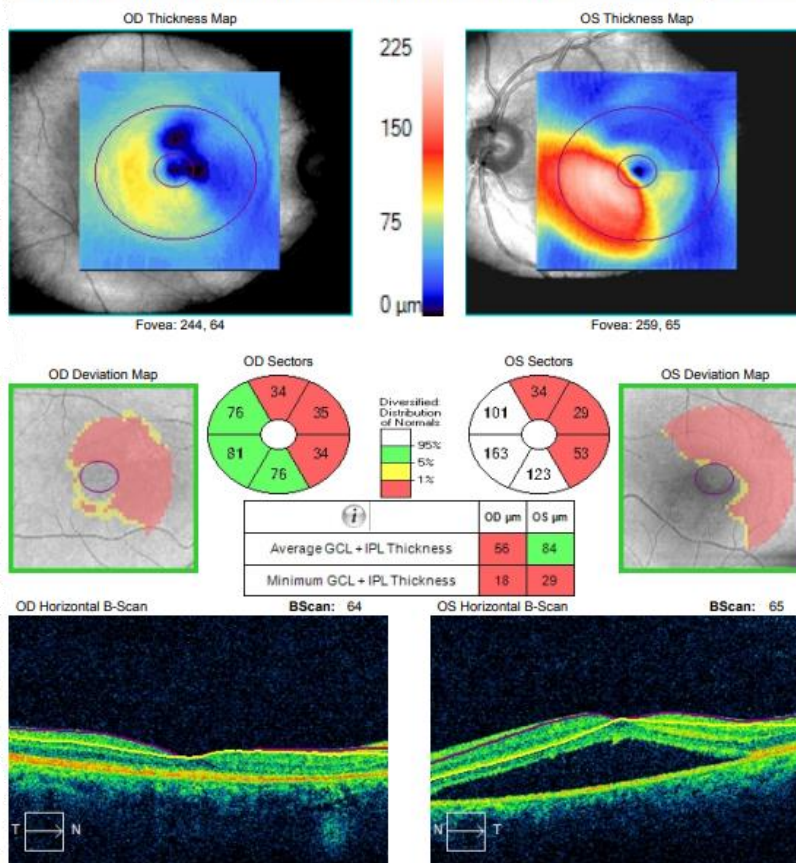


Figura 3: OCT da primeira consulta: Análise da espessura combinada da camada de células ganglionares com a espessura da camada plexiforme interna, de ambos os olhos na zona macular.

Nas figuras 2 e 3, conseguidas pelo OCT, é possível observar um descolamento da retina neurosensorial no OE, suspeitando-se de se tratar de uma Coriorretinopatia Serosa Central (CRCS). Na consulta de oftalmologia, o oftalmologista diagnosticou como sendo efetivamente uma CRCS. Como se trata de uma patologia autolimitada pediu-se ao paciente para regressar para reavaliação após um mês.

A tabela 2 apresenta os dados obtidos na consulta de seguimento. Depois de um mês, o paciente regressou à clínica Optisaúde e verificou-se que a AV habitual do OE melhorou duas linhas na escala decimal, de 0.3 para 0.5, e com a melhor correção ótica já foi possível atingir uma AV mais satisfatória, no valor de 0.8.

Tabela 2: Avaliação da acuidade visual na consulta de seguimento.

		OD	OE
AVh	Binocular: 0.7	0.7	0.5
Sx		+1.00 -0.25 x 70	+1.25 -0.25 x 125
AVsx	Binocular: 1.0	1.0	0.8

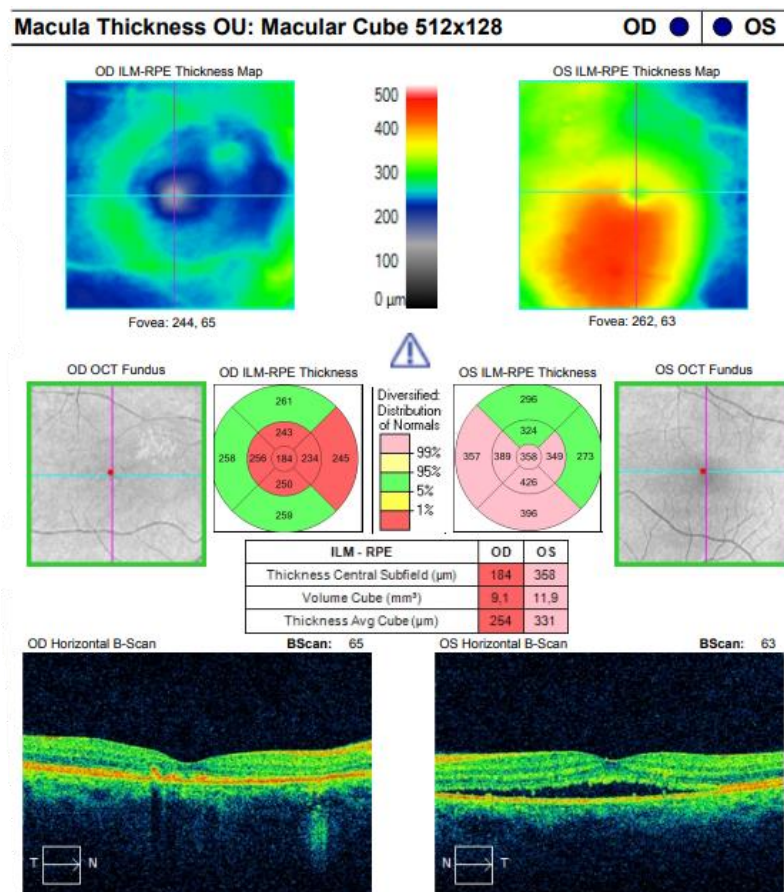


Figura 4: OCT da consulta de seguimento: Medição da espessura entre a membrana limitante interna e o epitélio pigmentar da retina na zona macular, de ambos os olhos, 1 mês depois. Notória regressão do descolamento neurosensorial do OE.

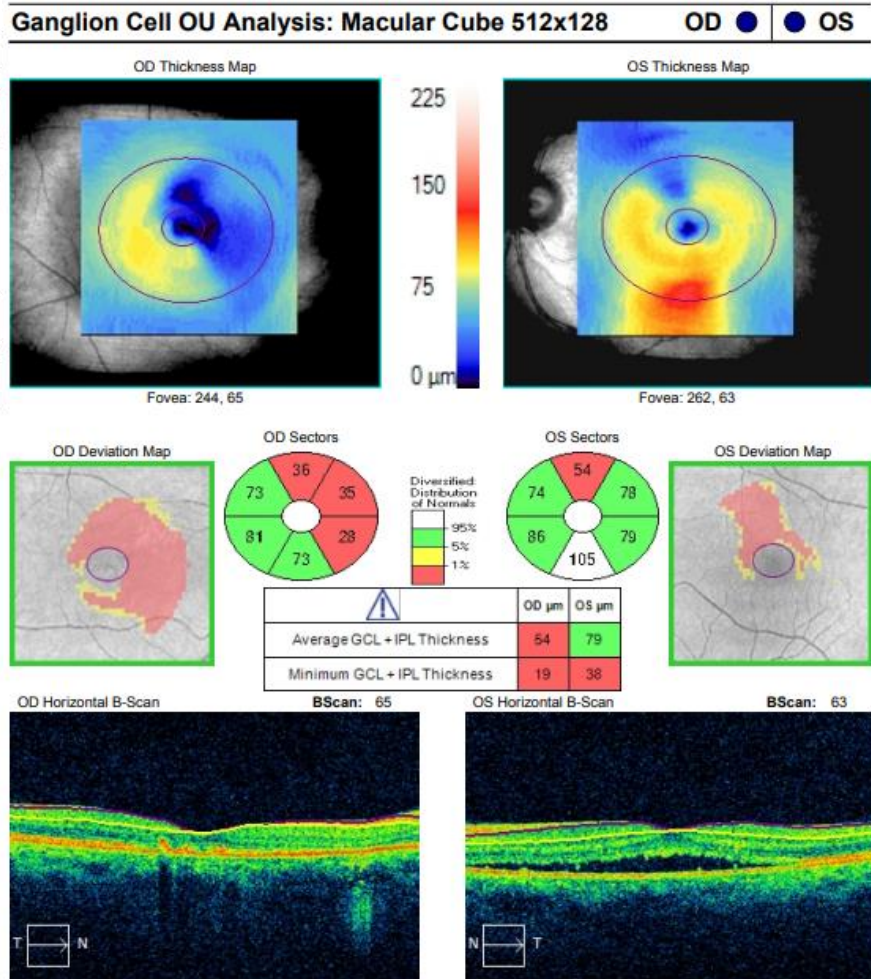


Figura 5: OCT da consulta de seguimento: Análise da espessura combinada da camada de células ganglionares com a espessura da camada plexiforme interna, de ambos os olhos na zona macular, 1 mês depois.

Nas figuras 4 e 5, conseguidas pelo OCT depois um mês da primeira consulta, confirmou-se que o fluido sub-retiniano já tinha sido quase todo absorvido e o descolamento neurosensorial regrediu. Contudo, apesar de nestas imagens se notar uma evolução positiva, e a AV ter melhorado, o esperado era ter existido uma resolução total, visto que nesta altura já se perfaziam 4 meses desde o início das queixas.

Uma vez que não se resolveu na totalidade, o oftalmologista decidiu reencaminhar o senhor para realizar outros exames complementares que não eram possíveis realizar na Optisaúde e, por isso, não demos mais seguimento ao caso.

## 2.2 Discussão

A Coriorretinopatia Serosa Central (CRCS) caracteriza-se pelo descolamento da retina neurosensorial por acumulação de fluido sub-retiniano. Os sinais e sintomas que geralmente os pacientes referem ou que possam ser observados em consultório são visão desfocada, escotoma central, micropsia, metamorfopsia, discromatopsia, baixa sensibilidade ao contraste e hipermetropia. (1,2) Sendo uma patologia que afeta essencialmente a zona macular, os sintomas relatados, normalmente, restringem-se ao campo visual central. (1) Apesar do fluido sub-retiniano poder ser absorvido de forma espontânea,

por vezes persistem sequelas clínicas significativas como a atrofia do EPR ou neovascularização sub-retiniana. (3)

Em termos epidemiológicos, é mais comum em homens dos 20 aos 50 anos, com uma proporção de homens para mulheres de 2/1 a 6/1. (1,4) É, também, uma das principais patologias relacionadas com a presença de fluido na retina depois da degeneração macular relacionada à idade, retinopatia diabética e oclusão da veia central da retina. (1,3)

Existem diversos fatores de risco e possíveis associações que se podem fazer com esta patologia. O uso de corticosteróides é considerado um dos principais fatores de risco. (5,6) Valores elevados de cortisol e testosterona costumam ser encontrados em pacientes com CRCS. Existem associações com a gravidez devido a todas as alterações que acontecem nesta fase, podendo tipicamente aparecer no 3º trimestre e resolver espontaneamente no pós-parto. A hipertensão arterial sistémica também aparenta estar relacionada. Transplante de órgãos, mais comumente renal e medula óssea, pelo uso de corticosteroides, imunossuppressores, hemodiálise, hipertensão, disfunção vascular coroidal e isquémia. Uso de medicação psicotrópica e ansiolíticos. Contágio de *helicobacter pylori*. Sono de baixa qualidade e perturbações do sono. (1,3,7) Entre outras.

Apesar da patogénese da CRCS ainda permanecer dúbia existem algumas teorias que tentam descrever esta patologia colocando como causa possíveis disfunções da coróide ou do EPR, bem como a relação com o uso de corticosteroides. (1,2,7)

A CRCS tem vindo a ser classificada como aguda e crónica, dependendo do tempo que demora a solucionar. A CRCS aguda é geralmente considerada a mais simples, com menos perturbação do EPR, enquanto a CRCS crónica é considerada mais complexa e tende a apresentar uma maior perturbação do EPR. Essa diferenciação pode ajudar a orientar o tratamento e o prognóstico. A maioria dos casos de CRCS são do tipo aguda, com resolução espontânea de 3 a 6 meses e com um bom prognóstico visual, embora não seja incomum que sintomas visuais residuais subtis permaneçam. A CRCS do tipo crónica é frequentemente definida quando persiste por períodos superiores a 6 meses, geralmente é necessário tratamento e, representa entre 5% e 15% dos casos de CRCS. (1,3,7) Em alguns casos, apesar da resolução inicial, alguns pacientes podem ter episódios recorrentes. (1,3,8)

O objetivo do tratamento da CRCS é preservar as camadas neurosensoriais da retina e alcançar a resolução completa. (3) A observação da evolução sem intervenção é por norma o tratamento inicial recomendado uma vez que na grande maioria dos casos a resolução é espontânea. Nos casos em que a CRCS persiste por mais de 6 meses, recorrente ou com grande perda de visão existem várias opções de tratamento. (7) Os tratamentos disponíveis baseiam-se na fotocoagulação a laser, termoterapia transpupilar, laser de micropulsos, terapia fotodinâmica, injeção intravítrea de anti-VEGF (inibidores de fator de crescimento vascular endotelial), antagonistas dos receptores de mineralocorticoides e dos receptores de glicocorticóides, entre outros. Após a resolução completa os sintomas visuais diminuem gradualmente e a AV melhora, contudo podem permanecer danos que alterem o desfecho persistindo

alguns dos sintomas visuais como a perda de contraste, metamorfopsia e uma AV abaixo do ideal. Outro objetivo importante do tratamento é prevenir possíveis recorrências ou progressão. (3)

A fotocoagulação a laser é uma das opções de tratamento. Este método foca-se nos pontos de vazamento extrafoveais e aplica a fotocoagulação na área afetada do EPR. Um dos possíveis efeitos secundários deste tratamento inclui a neovascularização da coroide sem alteração da espessura subfoveal desta. A termoterapia transpupilar tem como objetivo induzir um aumento da temperatura na área a ser tratada. Este aumento de temperatura pretende ativar uma cascata de reações que presumivelmente envolvem a produção de proteínas de choque térmico e que ajudam a reparar as células danificadas do epitélio pigmentar da retina. A utilização de um laser de micropulsos na retina é mais delicado quando em comparação com a fotocoagulação a laser. Importa salientar que, com a dosagem apropriada, o tratamento com laser de micropulsos pode alcançar seletivamente o EPR e preservar os fotorreceptores sem causar danos visíveis aos tecidos. Na terapia fotodinâmica, é utilizado um derivado da benzoporfina, a verteporfina, devido à alta afinidade que tem com o EPR. Em comparação com a fotocoagulação, os efeitos induzidos pela terapia fotodinâmica no EPR são muito menos destrutivos. Devido à alta seletividade do tratamento, os fotorreceptores da retina são poupados. A injeção intravítrea de anti-VEGF também é uma opção de tratamento por modificarem a permeabilidade vascular coroidal. A inibição de fatores de crescimento vascular endotelial tem efeito sobre o vazamento e a proliferação fibrovascular, diminui o fluxo sanguíneo da coroide e reduz a espessura central da coroide. Uma vez que níveis elevados de corticosteróides costumam ser encontrados em pacientes com CRCS, a utilização de antagonistas dos receptores de mineralocorticóides e dos receptores de glicocorticóides é uma opção. (3)

Neste caso, é de realçar que a avaliação após um mês, demonstrou uma evolução positiva da condição e uma provável resolução espontânea. Porém, no caso apresentado, existem 4 fatores que envolvem o paciente e que são relevantes tanto para a causa do ocorrido como para a sua resolução, são eles a idade, o facto de ser homem, ser fumador e o stress/ansiedade. Apesar de a idade e o género serem fatores não modificáveis, os hábitos tabágicos e o stress são fatores modificáveis e numa tentativa de não gerar uma recorrência, foi sugerido ao paciente tentar alterar estes dois fatores e minimizar os riscos.

## **2.3 Conclusão**

Na presença de uma baixa de AV repentina, somente atualizar a graduação não é solução. A realização de exames complementares demonstrou ser de grande impacto para uma boa finalização do caso.

Neste caso, o fator mais relevante foi ter o historial clínico e fazer comparações com a atualidade. Contudo, uma baixa de AV sem razão aparente é sempre sinal de alerta de que alguma coisa não está bem e de que deveremos agir em conformidade com a urgência do caso. A decisão mais importante foi o reencaminhamento para a realização do OCT, uma vez que somente com este é que se chegou ao diagnóstico.

Os eventos descritos evidenciam a necessidade de que o optometrista tem de possuir conhecimentos sólidos da anatomia ocular e da sua fisiologia bem como competências técnicas para guiar o paciente em direção à melhor solução para o seu caso.

# Capítulo 3: Adaptação de Lentes de Contacto Multifocais

## 3.1 Caso Clínico

Homem de 48 anos, empresário, compareceu para consulta de contactologia a março de 2023. A principal razão da consulta residia no facto de dizer estar farto de usar óculos e querer experimentar lentes de contacto. Não apresentava queixas visuais e a última consulta foi há 2 anos na Óptica David. No historial ocular é relevante a anisometropia miópica. Refere ser saudável, não toma medicação, contudo confessa ser fumador. A nível de historial familiar e ocular, mãe já teve descolamento de retina e tem miopia alta.

Em termos visuais, está presente uma isoanisometropia miópica congénita com presbiopia. Nas lentes oftálmicas, somente está corrigida a miopia uma vez que para ver ao perto o paciente tira os óculos. Como em LC isso já não seria possível teríamos de optar por LC multifocais.

Na tabela 3 estão presentes o conjunto de exames realizados e os resultados obtidos numa primeira fase da consulta.

Iniciando a avaliação pela AV habitual na escala decimal, verificou-se que se podia melhorar a refração e tentar alcançar uma AV mais elevada em ambos os olhos. No final do subjetivo, reajustou-se principalmente a parte esférica em ambos os olhos. Ao analisar os dados de queratometria confirma-se que estes não são de algum modo extraordinário e ambos os olhos apresentam raios de curvatura bastante idênticos apesar da isoanisometropia presente. Ao avaliar a VB confirmou-se que não existe fusão das imagens, visto que o OE faz supressão central ao longe, em binocularidade.

Na biomicroscopia avaliou-se as condições de saúde ocular necessárias para uma boa adaptação de LC. As estruturas oculares externas não apresentavam algo de significativo, tirando o facto de a conjuntiva se apresentar ligeiramente amarelada devido aos hábitos tabágicos do paciente. O tipo de pestanejo do paciente era sempre completo, e apesar de se esperar observar um olho com tendência a secura ocular, devido aos hábitos tabágicos e à presbiopia, foi encontrado precisamente o oposto. Na avaliação da lágrima, pela altura do menisco, confirmou-se existir uma grande quantidade de lágrima e, pela medição do tempo de rutura lacrimal, verificou-se uma boa qualidade sendo que demorava cerca de 10 segundos a apresentar sinais de rompimento, sendo que o intervalo de tempo que se considera aceitável é entre 6 e 9 segundos.

Tabela 3: Conjunto de exames realizados e resultados obtidos na consulta do caso de suspeita de contactologia.

		OD	OE
Hx		-2.00 -0.50 x 100	-6.50 -0.50 x 95
AVh	Binocular: 0.9	0.9	0.2
AR		-3.25 -0.75 x 99	-8.50 -0.75 x 93
PIO (mmHg) (12h05)		10.7	10.3
ECC (µm)		552	553
K1 (mm)		7.75 x 97	7.69 x 70
K2 (mm)		7.66 x 7	7.63 x 160
Km (mm)		7.71	7.66
Astigmatismo corneano (D)		-0.50 x 97	-0.25 x 70
Diâmetro horizontal da íris visível (mm)		12.0	11.9
Retinoscopia		-2.50 -0.50 x 95	-9.00 -0.50 x 95
Sx		-2.50 -0.50 x 100    ADD 1.25	-7.75 -0.50 x 95    ADD 1.25
AVsx	Binocular 1.0	1.0	0.7
Olho dominante		OD	
Teste das 4 luzes de Worth (lanterna a 3m)		Supressão central OE	
Biomicroscopia		Meios oculares transparentes, pestanejos completos, boa quantidade de lágrima pela avaliação da altura do menisco e boa qualidade de lágrima pela medição do tempo de rutura lacrimal	
Avaliação pupilar		PIRRLA	
PPC (rutura) (cm)		7	
Retinografia		Sem alterações significativas	Visível crescente miópico

Passando para a adaptação das LC, ao nível da refração necessária, como ao corrigir o OE por completo não trazia ganhos visuais para o paciente, decidiu-se testar em LC uma refração inferior em 1.25D, em comparação ao equivalente esférico do subjetivo, para compensar na distância ao perto, de modo a alcançar uma melhor tolerância e ganho em VP. Por outro lado, no OD optou-se por testar uma LC multifocal realizando o equivalente esférico e iniciando pela adição baixa. Apesar de se pretender usar todos os dias, em consenso com o paciente, optou-se por ensaiar LC diárias uma vez que se considerou ser o mais benéfico para a sua saúde visual e ocular deste. Na tabela 4 estão presentes os dados do ensaio com estas LC.

Tabela 4: Dados do ensaio das lentes de contacto.

	OD	OE
Ensaio com Dailies Total 1 da ALcon  (Curva Base 8.5; Diâmetro 14.1)	-2.75 ADD LOW	-6.75
AV (LC)	1.0	0.6
	Binocular: 1.0	
Biomicroscopia	LC centrada, com bom movimento	LC centrada, com bom movimento

Desta forma, no OD adaptou-se as LC Dailies Total 1 Multifocal que são de silicone hidrogel, diárias, asféricas com centro-perto, curva base de 8.5mm e diâmetro de 14.1mm. (9) No OE testou-se a LC equivalente sem a multifocalidade e assim mantiveram-se os parâmetros. Optou-se por se adaptar estas lentes uma vez que se considerou terem uma curva base e um diâmetro adequado aos valores de queratometria, contudo com a salvaguarda de poder ser necessário realizar algum ajuste nestes parâmetros. Além disso, estas lentes apresentam um gradiente aquoso na superfície o que pode ajudar a manter a lente saudável por mais tempo contra o fumo do tabaco.

Depois da colocação das LC, o primeiro passo foi avaliar a AV tanto ao longe como ao perto. No OD manteve-se a AV na unidade e no OE, com a redução da refração, atingiu-se a linha de AV 0.6 na escala decimal. Ao perto, a aceitação foi logo muito boa, a uma distância de aproximadamente 30 centímetros foi possível atingir a AV de 1.0 na escala de visão de perto da *Essilor*. Pediu-se ao paciente para aguardar 30 minutos no exterior do consultório para as lentes estabilizarem e retornar de seguida para fazer a avaliação da centragem e do movimento das lentes de contacto, bem como da secura ocular e da aceitação ocular às LC.

Retornando à consulta, voltou-se a medir a AV e esta mantinha-se igual. Na biomicroscopia, observou-se uma aceitação da LC, sem qualquer sinal de hiperemia. A nível de centragem, ambas as lentes se

encontravam bem centradas e com bom movimento, não sendo necessário fazer qualquer ajuste nos parâmetros da curva base, do diâmetro e do material da lente.

Finalizou-se a consulta com as lentes que se testaram, e combinou-se com o paciente que retornaria, passado 4 dias, quando fosse utilizar os últimos invólucros da caixa de lentes de teste. Os resultados obtidos na avaliação da consulta de seguimento estão presentes na tabela 5.

Tabela 5: Conjunto de exames realizados e resultados obtidos na consulta de seguimento do caso de suspeita de contactologia

	OD	OE
AV (LC)	1.0	0.7
	Binocular: 1.0	
Biomicroscopia	LC centrada, com bom movimento	LC centrada, com bom movimento

Na consulta de seguimento, com as últimas lentes de teste voltou-se a repetir a avaliação da AV e notou-se uma melhora de uma linha da escala de AV no OE, possivelmente devido a alguma adaptação neurológica. Na biomicroscopia, não se detetou alguma alteração comparativamente à fase final da primeira consulta.

Para finalizar a consulta, ensinaram-se ao paciente boas normas de utilização das LC. Apesar de serem diárias, reforçou-se a necessidade de não abusar da utilização destas e fazer pausas semanais no uso. É necessário salientar que o fumo do tabaco não é um bom parceiro para uma boa utilização, contudo é um fator que cabe ao paciente decidir como agir.

### 3.2 Discussão

Nos últimos anos, verificou-se um grande avanço no desenvolvimento das LC hidrófilas. Em termos de multifocalidade em LC, as lentes hidrófilas são consideradas as mais eficazes quando comparadas com as LC rígidas permeáveis aos gases, não só por terem um diâmetro maior, mas também por possuírem um módulo de elasticidade superior. Estas características das LC hidrófilas permitem uma melhor centragem e otimização do movimento da lente. Como resultado, as LC hidrófilas multifocais começaram a ser cada vez mais utilizadas devido ao elevado número de presbitas que optam pelo uso destas. (10,11)

A presbiopia constitui um distúrbio visual associado ao envelhecimento e caracteriza-se pela perda progressiva e gradual da capacidade de focar em VP. A etiologia da presbiopia está relacionada com o enfraquecimento dos músculos ciliares e a perda de elasticidade do cristalino, os quais impedem o processo de acomodação ocular. Os sintomas típicos da presbiopia incluem visão turva e a incapacidade de discernir detalhes nítidos a curtas distâncias de trabalho. (12,13) A prevalência da presbiopia aumenta concomitantemente com a idade, estimando-se atualmente que mais de 85% das pessoas com mais de

40 anos sejam afetadas por esta condição. Importa salientar que a incidência de presbiopia é mais acentuada em regiões com uma maior expectativa de vida. Nos hipermetropes a presbiopia tem tendência a aparecer mais cedo do que nos míopes. Na faixa etária dos 40 anos, observa-se uma maior prevalência de mulheres presbíopes em relação aos homens, sendo essa diferença atribuída, supostamente, às variações nas atividades realizadas e nas demandas de distância de visualização, ao invés de diferenças fisiológicas de gênero no mecanismo de acomodação. (12) Nos idosos, a presbiopia torna-se quase universal, notoriamente devido a intervenções cirúrgicas para tratamento de cataratas. Nestas cirurgias, o cristalino natural é removido e uma lente intraocular é implantada cirurgicamente. No entanto, essa intervenção resulta na perda completa da capacidade de acomodação, especialmente quando são utilizadas lentes intraoculares monofocais padrão para a correção da visão de longe. (13) Os métodos de correção da presbiopia incluem lentes oftálmicas, lentes de contacto e intervenções cirúrgicas. (12) A correção com lentes de contacto inclui a utilização de lentes de contacto multifocais.

Numa anisometropia miópica, a visão sem correção é conflituosa tanto em visão próxima como em visão de longe, e o risco de existir supressão está sempre presente. Ao corrigir-se com lentes oftálmicas, sendo refrações muito diferentes em ambos os olhos, a percepção de um tamanho de imagens diferente está sempre presente também. Quando possível, a adaptação de lentes de contacto é a melhor opção. Ao juntar-se a existência de presbiopia, existe a necessidade de se adaptar lentes de contacto multifocais.

A base de funcionamento das LC multifocais é o conceito de ‘imagem simultânea’. Este conceito baseia-se na capacidade de o cérebro interpretar e tolerar a desfocagem de múltiplas imagens sobrepostas na retina, formadas pelas diferentes potências da LC multifocal. (10) Para se conseguir um desenho na LC que permita cumprir o conceito base, projeta-se em regiões específicas da lente a correção da VL e VP. São fatores importantes para uma boa adaptação a centragem da lente, o tamanho da pupila, a ótica ocular e a adaptação neuronal. (11,14)

Existem, principalmente, dois tipos de desenho ótico que permite o alcance da ‘imagem simultânea’: LC multifocais concêntricas e LC multifocais asféricas. (11)

As LC multifocais concêntricas têm uma zona primária no centro da lente que tanto pode ter potência de longe ou perto, circundada por anéis concêntricos de potência perto ou longe, respetivamente. O seu desenho é sempre com base em centro perto ou centro longe e, podem ser classificadas com biconcêntricas ou multiconcêntricas. As LC multifocais asféricas são desenhadas com base numa superfície cónica e possuem uma curvatura mais suave e natural. Detém de um gradiente de potência que altera o seu valor de modo radial e simétrico. Este desenho permite reduzir a aberração esférica e melhorar a profundidade de foco. (11)

Na figura 6 é possível observar-se as principais diferenças entre um desenho concêntrico e um asférico. Em comparação com os anéis concêntricos de potência fixa que circundam o centro da lente, os desenhos asféricos conseguem variações graduais de potência desde o centro até à periferia da lente. (11)

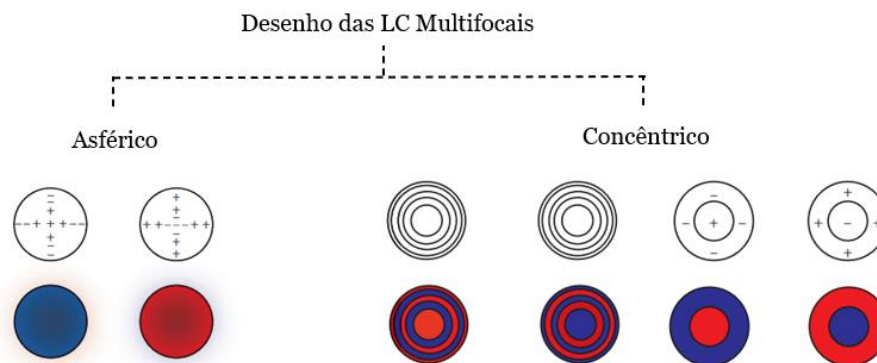


Figura 6. Ilustração dos principais tipos de desenho das LC Multifocais. A vermelho estão representadas as áreas com potência para a VP e a azul as áreas com potência para a VL. (11)

Na biomicroscopia, verificou-se que as lentes apresentavam uma boa centragem e um bom movimento. Apesar de o senhor planear usar as LC todos os dias, considerou-se que as LC diárias seriam uma melhor opção uma vez que o paciente apresentava hábitos tabágicos e era possível observar-se uma certa coloração amarelada na conjuntiva dos olhos. Em termos visuais, demonstrou existir uma adaptação muito boa, sem qualquer dificuldade tanto em VL como em VP. A resposta foi positiva a ambas as distâncias. Em termos de adaptação, ambas as lentes, apesar de terem um desenho diferente, como mantém os parâmetros, ficaram muito bem centradas e com um ótimo movimento.

### 3.3 Conclusão

Para uma boa adaptação de lentes de contacto, é importante corresponder ao que o paciente pretende, seja em relação às suas necessidades visuais como ao tipo de utilização que este pretenda dar às LC. Tendo em conta a anisometropia presente, considerou-se que efetivamente as LC seriam uma ótima opção uma vez que com estas o paciente conseguia ter uma AV periférica melhor, principalmente no OE. Denotou-se que ao final dos 5 dias de teste com as LC, até a AV do pior olho melhorou uma linha, o que é bastante benéfico mesmo que não exista fusão, pois significa que existe um melhor controlo da fusão motora e consequentemente melhorou o conforto vergencial. Em relação à anisometropia presente, teria sido interessante realizar uma avaliação mais aprofundada e comparar o comprimento axial de ambos os olhos.

O papel do optometrista para uma boa adaptação de lentes de contacto é sempre importante. Uma boa avaliação da saúde ocular, a prescrição mais atualizada e os hábitos do utilizador são fatores relevantes para se alcançar uma resposta positiva a longo prazo.

# Capítulo 4: Endotropia

## 4.1 Caso Clínico

Jovem de 29 anos, engenheiro informático, compareceu para consulta de optometria a junho de 2023 por ter partido os óculos e, uma vez que precisava de comprar uma armação e lentes oftálmicas novas, quis verificar se seria necessário realizar alguma alteração na graduação. Não refere nenhuma queixa em específico, somente que sente um certo desconforto em tarefas de VP. A última consulta foi há 1 ano, em oftalmologia em Lisboa, mas manteve a graduação. Refere ser saudável e não toma medicação. Quanto ao historial ocular, fez oclusão visual em criança e, é de realçar a presença de uma endotropia. A nível de historial familiar o avô paterno tem glaucoma.

Tabela 6: Conjunto de exames realizados e resultados obtidos na consulta do caso de anomalia da visão binocular.

		OD	OE
Hx		+3.25 -1.25 x 140	+3.25 -1.00 x 20
AVh	Binocular: 1.0	0.9	0.9
AR		+4.75 -1.25 x 137	+4.25 -1.50 x 20
PIO (mmHg) (17h03)		12.3	12.2
ECC (µm)		548	545
Retinoscopia		+4.75 -1.50 x 135	+4.00 -1.50 x 20
Sx		+4.25 -1.25 x 140	+3.75 -1.25 x 20
AVsx		1.0	1.0
		Binocular: 1.0	
Teste das 4 luzes de Worth (com Sx) (lanterna a 3m)		Fusão	
Avaliação pupilar		PIRRLA	
Retinografia		Sem alterações significativas	

Na tabela 6 estão presentes os exames realizados e os resultados obtidos na consulta.

Iniciando pela avaliação da AV habitual monocular obteve-se um valor de 0.9 em cada olho e binocularmente atingiu-se a unidade. Apesar de ser visível um certo estrabismo, como a AV monocular tem o mesmo valor parte-se do princípio de que ambos os olhos participam ativamente na visão. Tanto com o AR como com a retinoscopia obtêm-se valores refrativos hipermetrópicos superiores ao que está a usar e, com o subjetivo confirma-se a necessidade de aumentar a correção da hipermetropia. O astigmatismo manteve-se praticamente constante, somente no OE optou-se por aumentar 0.25D. Apesar de aceitar mais positivo em ambos os olhos, optou-se por não se colocar um aumento tão grande em relação ao Hx e avançar lentamente na progressão da graduação.

No teste das 4 luzes de Worth confirma-se que com esta graduação existe fusão das imagens e visão binocular. Com a nova graduação em óculos de prova, ao olhar para o paciente aprecia-se um alinhamento visual, ou seja, a olho nu deixou de ser visível a endotropia. Para confirmar este achado avançou-se para a realização do Cover Test em VL e em VP, nas três situações que pareceram mais indicadas para comparação, foram elas sem correção, com a correção habitual e com a correção do subjetivo. No Cover Test avaliou-se a presença de tropias e o que apareceu em maior peso foi uma endotropia com maior desvio no OD, e por isso durante a avaliação a régua de prismas fora sempre colocada no OD com base OUT (temporal/externa). Contudo, apresenta fixação alternante e o desvio é concomitante. Ao analisar os valores obtidos na avaliação denota-se uma grande diminuição dos desvios com a correção da hipermetropia. É relevante, também, que o desvio maior acontece no OD e a necessidade de maior correção também é do OD, estando estes valores relacionados pelo esforço acomodativo. Na tabela 7 estão presentes os achados clínicos dos exames complementares de avaliação da visão binocular que se realizaram.

Tabela 7: Conjunto de exames complementares e resultados realizados na consulta do caso de anomalia da visão binocular.

		VL	VP
Cover Test (tropias)	SC	11 $\Delta$ BO OD	17 $\Delta$ BO OD
	CC (Hx)	3 $\Delta$ BO OD	5 $\Delta$ BO OD
	CC (Sx)	orto	3 $\Delta$ BO OD
PPC (rutura) (cm)	SC	17	
	CC (Sx)	10	
Forias Horizontais de Von Graefe	SC	8 $\Delta$ BO	12 $\Delta$ BO
	CC (Sx)	orto	1 $\Delta$ BO

Na medição do PPC por aproximação, ou seja, a confirmar a ruptura da convergência, verificou-se uma redução da distância. O valor de 17 centímetros é considerado demasiado afastado e era impossível para o paciente sentir conforto em VP com este valor. Ao colocar uma refração adequada, já conseguimos um PPC mais próximo da normalidade, com um valor de 10 centímetros, trazendo mais conforto ao paciente quando for realizar tarefas em VP.

Apesar de já se ter avaliado as tropias, decidiu-se verificar os valores das forias horizontais. Para isso realizou-se o teste das forias horizontais de Von Graefe. Apesar de as forias serem um desvio não manifesto, estas estão presentes e colaboram para o conforto ou desconforto visual. Neste caso, realça-se que as forias têm menos intensidade que as tropias, uma vez que não exige o esforço de convergência/divergência como no caso das tropias e é totalmente acomodativo. Dessa forma os valores obtidos são significativamente mais baixos em relação aos obtidos na avaliação das tropias.

É relevante que nas avaliações dos desvios, em todas as análises realizadas, o desvio fora sempre maior ao perto, mesmo quando o valor diminuía e estabilizava com a correção. Conclui-se que estamos perante uma endotropia alternante totalmente acomodativa.

Uma vez que a última consulta teria ocorrido há um ano, sem alteração de graduação, pressupôs-se juntamente com o paciente que este estaria a utilizar o mesmo Hx há dois anos. Como a necessidade de aumentar o positivo era grande, pedimos ao paciente para avaliar dentro de meio ano, sem falta, para acompanhar a progressão da hipermetropia.

## **4.2 Discussão**

O estrabismo ocorre quando os olhos não se alinham corretamente e se orientam em direções diferentes, podendo levar ao desenvolvimento anormal do sistema visual, principalmente ao afetar a binocularidade e a estereopsia. (15-17) São causas comuns desta condição a existência de alguma anomalia da VB ou nos músculos extraoculares. Além de afetar a aparência física, o estrabismo tem o potencial de perturbar o desenvolvimento e a função visual, impactar negativamente a saúde geral e causar sofrimento psicológico. (15)

O estrabismo é uma condição oftalmológica que afeta uma parcela significativa da população global, com uma prevalência estimada em aproximadamente 1,93%. Essa prevalência varia de acordo com a faixa etária, sendo cerca de 1,78% em indivíduos com menos de 20 anos e aumentando para 3,29% em pessoas com mais de 20 anos de idade. (15,18) Em crianças com estrabismo é mais comum a existência de endodesvios, com uma percentagem aproximada de 60,1% dos casos, do que exodesvios que acatam uma percentagem estimada em 32,7%. (17)

A binocularidade possibilita a fusão das imagens retinianas percebidas por cada olho, enquanto a estereopsia refere-se à habilidade de discernir profundidade e objetos tridimensionais. No contexto do estrabismo, frequentemente ocorrem adaptações corticovisuais, como supressão, correspondência retiniana anômala e ambliopia. (16) No nosso caso estamos perante um estrábico sem ambliopia,

contudo existem outras adaptações sensoriais por exemplo, sem a correção, dada a magnitude do desvio, podemos estar perante uma correspondência retiniana anômala que se converte em correspondência retiniana normal quando os olhos se alinham com a utilização da correção refrativa. A correspondência retiniana, a fusão sensorial e a fusão motora desempenham papéis fundamentais no desenvolvimento da VB. Em indivíduos com correspondência retiniana normal e alinhamento adequado dos olhos, a binocularidade é alcançada de maneira natural. No entanto, quando os olhos não conseguem cooperar por meio da fusão sensorial e motora, pode ocorrer a correspondência retiniana anômala como uma tentativa de restabelecer a visão binocular. Se a binocularidade não for bem-sucedida, o cérebro percebe duas imagens distintas, uma de cada olho, e, para evitar confusão, ocorre a supressão. Essa supressão pode levar ao desenvolvimento de ambliopia em um sistema visual ainda em desenvolvimento. (15) Portanto, é essencial que o estrabismo seja identificado e gerido da forma mais adequada e no melhor tempo possível. (17)

São vários os fatores que podem desencadear o estrabismo. O estrabismo primário pode ser classificado como idiopático ou congênito, embora também haja fatores conhecidos que podem aumentar a probabilidade de seu desenvolvimento. Além disso, o estrabismo pode ser secundário a várias patologias. Uma causa secundária significativa que leva ao estrabismo sensorial é a redução na acuidade visual, que pode afetar um ou ambos os olhos. Isso pode levar ao desenvolvimento de ambliopia e, conseqüentemente, ao desvio ocular no olho afetado. O próprio estrabismo pode, por sua vez, contribuir para a ambliopia no olho desviado. Outros fatores secundários que podem causar estrabismo incluem distúrbios neurológicos pré-existentes em crianças, síndromes craniofaciais, anomalias congênitas nos músculos extraoculares ou em sua inervação, bem como distúrbios que afetam diretamente esses músculos ou sua inervação. Além disso, patologias intracranianas podem resultar em paralisias dos nervos cranianos III, IV e VI, que se manifestam como redução da motilidade ocular e estrabismo não comitente. (17)

O estrabismo pode ser classificado usando uma variedade de critérios. Essas categorias incluem a idade de início, o estrabismo pode ser classificado como congênito ou adquirido; o estado fusional, pode ser categorizado como manifesto ou latente; a frequência de manifestação, pode ser intermitente ou constante; em relação à lateralidade, pode ser unilateral ou alternante; a variação com a posição do olhar, pode ser comitante ou incomitante; a direção do desvio, o desvio pode ser horizontal, vertical ou ciclotorcional; e a relação com a acomodação, estrabismo pode ser acomodativo ou não acomodativo. (17)

A classificação por base das categorias referidas é útil na caracterização e na escolha do tratamento adequado para o estrabismo, permitindo compreender melhor a natureza da condição em cada paciente. (17)

No caso clínico apresentado, o estrabismo em questão é classificado como sendo uma endotropia acomodativa.

A endotropia acomodativa é um desvio visual convergente associado ao excesso de acomodação, por vezes proveniente de uma hipermetropia não corrigida. (19,20)

Existem três principais tipos de endotropia acomodativa: refrativa, parcialmente refrativa e não refrativa. (20)

A endotropia acomodativa refrativa é definida como sendo uma endotropia que se anula quando se corrige a hipermetropia associada. (19) É totalmente refrativa e, geralmente, causada por quantidades moderadas a altas de hipermetropia não corrigida, aproximadamente +3.00D ou superior. (20,21)

A endotropia acomodativa parcialmente refrativa caracteriza-se por um AC/A normal com presença de uma hipermetropia moderada a alta e que quase se anula na totalidade com a correção total da hipermetropia. A partir da correção total, com base no valor do desvio residual, avança-se para outro tipo de tratamento como a cirurgia, a prescrição de prismas ou a terapia visual. (20,22)

A endotropia acomodativa não refrativa, também denominada de endotropia por excesso de convergência é definida por um desvio convergente maior em VP, com e sem correção ótica. (20)

Os achados clínicos no caso apresentado demonstram um enquadramento na definição da endotropia acomodativa refrativa, uma vez que somente com a refração atualizada o desvio ficou praticamente anulado.

### **4.3 Conclusão**

Apesar de existir um historial clínico, as últimas consultas têm sido realizadas em oftalmologia, em Lisboa, limitando o que poderíamos avançar. Apesar da endotropia presente, o paciente não é ambliope e concluindo, diagnosticou-se uma endotropia alternante acomodativa refrativa. Em termos refrativos, existia uma hipermetropia relevante que demonstrou não estar a ser totalmente corrigida pelos óculos do paciente e este já começava a sentir uma certa dificuldade em VP. Apesar de o paciente aceitar mais positivo do que aquele alcançado no final do subjetivo, não se optou pela correção com a totalidade de positivo para graduação final visto que seria um aumento grande. Com a nova refração, o jovem já referiu sentir mais conforto, tanto em VL como em VP. Com o valor prescrito de hipermetropia não se atingiu a totalidade de anulação da endotropia uma vez que não se colocou o valor total de hipermetropia necessária.

O papel do optometrista na avaliação da VB é fundamental. Em muitos casos, apesar de os pacientes estarem bem refractionados, estes sentem desconforto na realização das suas tarefas visuais e a causa reside em alguma anomalia da VB. Numa endotropia acomodativa com hipermetropia alta, é essencial perceber se a correção da hipermetropia total é o suficiente para se atingir a ortotropia ou não. Apesar de ser uma condição mais comum em crianças, existem adultos que sofrem desta condição e é necessário estar preparado para a realização de um bom diagnóstico e tratamento. O acompanhamento consistente do paciente com esta condição é indispensável para que este tenha uma boa qualidade de vida a nível visual e não deixe de realizar tarefas em VP.



# Capítulo 5: Conclusão

O estágio curricular realizado permitiu colocar em prática os conhecimentos adquiridos ao longo de todo o percurso acadêmico. Apesar de se selecionar somente 3 casos clínicos para apresentar neste relatório, muitos outros casos interessantes surgiram durante o período de estágio.

O caso de suspeita de patologia ocular demonstrou a necessidade de se realizar exames complementares de diagnóstico e tentar encontrar sempre a causa dos sintomas que o paciente relata. Não ignorar qualquer sinal e encaminhar sempre para a realização de exames adequados e para o profissional mais correto é essencial para um bom prognóstico.

O caso de contactologia realçou a necessidade de que ir de encontro ao que o paciente necessita é sempre importante para que este também siga as indicações dadas pelos profissionais de saúde ocular. Como o paciente em questão não gostava de usar óculos, apesar da ametropia que apresentava, grande parte do seu dia andava sem correção oftálmica e assim, com as LC, já consegue ter uma qualidade de vida melhor.

O caso de anomalia da visão binocular apesar de ser uma condição simples de corrigir, é necessário o acompanhamento constante e demonstrou que apesar de certas condições não serem tão comuns em adultos, como são em crianças, é importante o optometrista estar preparado para todas as condições. Avaliar a visão binocular é sempre fundamental. Diversas disfunções visuais não estrábicas só são diagnosticadas se se proceder a uma correta avaliação de todo o sistema visual binocular. As disfunções visuais binoculares estrábicas necessitam da mesma avaliação e esforço que as referidas anteriormente. Tentar alcançar a normalidade da binocularidade é sempre o ideal em todas as disfunções binoculares.

Finalizando, o optometrista desempenha um papel fundamental na identificação e resolução de distúrbios visuais e tem de estar preparado para qualquer problema que enfrente.



## Referências

- (1) Fung AT, Yang Y, Kam AW. Central serous chorioretinopathy: A review. *Clin Experiment Ophthalmol.* 2023;51(3): 243-270.
- (2) Daruich A, Matet A, Dirani A, et al. Central serous chorioretinopathy: recent findings and new pathophysiology hypothesis. *Prog Retin Eye Res.* 2015;48:82-118.
- (3) van Rijssen TJ, van Dijk EHC, Yzer S, et al. Central serous chorioretinopathy: towards an evidence-based treatment guideline. *Prog Retin Eye Res.* 2019;73:100770.
- (4) Liew G, Quin G, Gillies M, Fraser-Bell S. Central serous chorioretinopathy: a review of epidemiology and pathophysiology. *Clin Experiment Ophthalmol.* 2013;41(2):201-214.
- (5) Spaide RF, Gemmy Cheung CM, Matsumoto H, et al. Venous overload choroidopathy: a hypothetical framework for central serous chorioretinopathy and allied disorders. *Prog Retin Eye Res.* 2022;86:100973.
- (6) Ge G, Zhang Y, Zhang Y, Xu Z, Zhang M. Corticosteroids usage and central serous chorioretinopathy: a meta-analysis. *Graefes Arch Clin Exp Ophthalmol.* 2020;258(1):71-77.
- (7) Kaye R, Chandra S, Sheth J, Boon CJF, Sivaprasad S, Lotery A. Central serous chorioretinopathy: An update on risk factors, pathophysiology and imaging modalities. *Prog Retin Eye Res.* 2020 Nov;79:100865. doi: 10.1016/j.preteyeres.2020.100865.
- (8) Singh SR, Matet A, Van Dijk EH, et al. Discrepancy in current central serous chorioretinopathy classification. *Br J Ophthalmol.* 2019;103(6):737-742
- (9) Kamiya, K., Iijima, K., Hiraoka, T. et al. Comparison of Visual Performance and Patient Satisfaction After Multifocal Intraocular Lens Implantation and During Multifocal Contact Lens Wear After Monofocal Intraocular Lens Implantation: A Pilot Study. *Ophthalmol Ther.* 2021;10: 1119–1128.
- (10) Pérez-Prados R, Piñero DP, Pérez-Cambrodí RJ, Madrid-Costa D. Soft multifocal simultaneous image contact lenses: a review. *Clin Exp Optom.* 2017 Mar;100(2):107-127. Epub 2016 Nov 1.
- (11) Remon, L., Pérez-Merino, P., Macedo-de-Araujo, R. J., Amorim-de-Sousa, A. I., & González-Méijome, J. M. (2020). Bifocal and multifocal contact lenses for presbyopia and myopia control. *Journal of Ophthalmology*, 2020.
- (12) Katz J, Karpecki P, Dorca A, Chiva-Razavi S, Floyd H, Barnes E et al. Presbyopia – A Review of Current Treatment Options and Emerging Therapies. *Clinical Ophthalmology.* 2021;15: 2167-2178.
- (13) Berdahl J, Bala C, Dhariwal M, Lemp-Hull J, Thakker D, Jawla S. Patient and Economic Burden of Presbyopia: A Systematic Literature Review. *Clinical Ophthalmology.* 2020;14: 3439-3450.
- (14) Plainis, S., Atchison, D. A., Charman, W. N. Power profiles of multifocal contact lenses and their interpretation. *Optometry and Vision Science.* 2013;90(10):1066-1077.
- (15) Buffenn A. The impact of strabismus on psychosocial health and quality of life: a systematic review. *Survey of Ophthalmology.* 2021;66(6):1051-1064
- (16) Ibrahim D, Mendiola-Santibañez J, Gkaros A. Analysis of the potential impact of strabismus with and without amblyopia on visual-perceptual and visual-motor skills evaluated using TVPS-3 and VMI-6 tests. *Journal of Optometry.* 2021;14(2):166-175

- (17) Bommireddy T, Taylor K, Clarke M. Assessing strabismus in children. *Paediatrics and Child Health*. 2020;30(1):14-18
- (18) Hashemi H, Pakzad R, Heydarian S, et al. Global and regional prevalence of strabismus: a comprehensive systematic review and meta-analysis. *Strabismus*. 2019;27(2):1–12.
- (19) Akca Bayar S, Kayaarasi Ozturker Z, Ulas B, Oto S, Pelit A, Akgun S. Factors Affecting Binocular Sensorial Function in Accommodative Esotropia. *Beyoglu Eye J* 2021; 6(3): 166-172.
- (20) Akbari MR, Heirani M, Kundart J, Christian L, Khorrami-Nejad M, Masoomian B. Application of bifocal and progressive addition lenses in the management of accommodative esotropia: A comprehensive review of current practices. *Surv Ophthalmol*. 2022;67(5):1506-1515.
- (21) Lembo, A., Serafino, M., Strologo, M.D. et al. Accommodative esotropia: the state of the art. *Int Ophthalmol*. 2019;39:497–505.
- (22) Choe, H. R., Yang, H. K., Hwang, J. M. Long-term outcomes of prismatic correction in partially accommodative esotropia. *PloS one*. 2019;14(12):e0225654.

Relatório de Estágio Curricular  
2º Ciclo em Optometria e Ciências da Visão

## **Anexos**

**Anexo I** - Declaração Comprovativa de entrega dos consentimentos informados

**Anexo II** - Carta de referência para oftalmologia do caso de Suspeita de Patologia Ocular


## Anexo I - Declaração Comprovativa de entrega dos consentimentos informados

### Declaração Comprovativa de Consentimentos Informados

No âmbito do Regulamento Geral de Proteção de Dados, Celso Fernando Neves de Oliveira Ribeiro, orientador de estágio em Optometria / observacional em Clínica Oftalmológica, do 2º Ciclo em Optometria e Ciências da Visão da Universidade da Beira Interior, da aluna M11828 Mónica Daniela Castro Rocha, subordinado ao tema "Suspeita de Coriorretinopatia Serosa Central, Adaptação de Lentes de Contacto Multifocais e Endotropia", declara que foram assinados pelos pacientes respetivos, os consentimentos livres e informados relativos a cada um dos casos clínicos constantes no relatório.

São João da Madeira, 29 de julho de 2023

O Orientador de Estágio



(Mestre Celso Fernando Neves de Oliveira Ribeiro)

**Anexo II - Carta de referência para oftalmologia do caso de Suspeita de Coriorretinopatia Serosa Central**



São João da Madeira, [REDACTED]

Exmo. Sr. Dr.

O Sr. [REDACTED] apresenta no olho esquerdo uma baixa de acuidade visual repentina que não recupera com a melhor correção ótica possível, deste modo indico com a máxima urgência possível referência para oftalmologia.

Com os melhores cumprimentos,

O optometrista:

Flávia Rocha