

Adaptação de Lentes de Contacto Multifocais, Suspeita de Toxoplasmose Ocular, Insuficiência Acomodativa

(Versão Final Após Defesa)

Maria Beatriz Lopes Vicente

Relatório de Estágio para obtenção do Grau de Mestre em
Optometria e Ciências da Visão
(2º ciclo de estudos)

Orientador: Dr.^a Ana Paula Oliveira Martins
Co-orientador: Prof. Doutor Pedro Miguel Lourenço Monteiro

dezembro de 2025

Declaração de Integridade

Eu, Maria Beatriz Lopes Vicente, que abaixo assino, estudante com o número de inscrição M14468 de 2º Ciclo em Optometria e Ciências da Visão da Faculdade de Ciências da Saúde, declaro ter desenvolvido o presente trabalho e elaborado o presente texto em total consonância com o **Código de Integridades da Universidade da Beira Interior**.

Mais concretamente afirmo não ter incorrido em qualquer das variedades de Fraude Académica, e que aqui declaro conhecer, que em particular atendi à exigida referenciação de frases, extratos, imagens e outras formas de trabalho intelectual, e assumindo assim na íntegra as responsabilidades da autoria.

Universidade da Beira Interior, Covilhã 18/12/2025

Dedicatória

Dedico à cidade que me acolheu, a Covilhã. Pelas ruas íngremes, os dias frios e as noites quentes de amizade, pelo que me trouxe e por me tornar no que sou hoje.

“Levo a saudade,

Desta cidade

Que me acolheu com bondade.”

(Desertuna- Tuna Académica da Universidade da Beira Interior)

Agradecimentos

Um agradecimento especial à minha mãe, ao meu pai e ao meu irmão que são o meu porto seguro, por toda a ajuda, confiança e apoio nos momentos de incerteza ao longo destes últimos anos.

Aos meus amigos que viveram comigo estes cinco anos de universidade e que ficam para a vida, que deixam saudade de cada vivência, de cada partilha e principalmente do dia-a-dia na cidade neve. Crescemos juntos, e para mim são um dos melhores presentes desta caminhada.

Ao meu namorado, que a universidade me trouxe como um acaso feliz, por celebrar comigo todas as vitórias, pelo apoio constante e por ter feito com que esta caminhada tivesse terminado da melhor forma.

Aos meus colegas de trabalho, por me receberem de braços abertos, por toda a ajuda e disponibilidade constante, fizeram com que a minha primeira experiência neste mundo fosse mais leve.

Ao meu coorientador Prof. Doutor Pedro Monteiro, pela devida orientação e colaboração para a realização deste relatório.

E por último, à minha orientadora de estágio, Dra. Ana Paula Martins por todo o conhecimento disponibilizado ao longo destes meses, pelos conselhos e por me desafiar a crescer.

Resumo

A realização deste relatório de estágio tem como propósito a obtenção do grau de Mestre no 2º ciclo de estudos em Optometria e Ciências da Visão, integrado no plano curricular, da Universidade da Beira Interior. O estágio decorreu na ótica MultiOpticas, em Tomar, sob a orientação da Dra. Ana Paula, durante um período de seis meses. O objetivo consistiu na integração prática e real, dos conhecimentos adquiridos ao longo dos últimos anos de ensino.

Foram analisados três casos clínicos resultantes de consultas realizadas durante o período de estágio. O primeiro corresponde a um caso de contactologia, adaptação de lentes de contacto multifocais, numa paciente de 55 anos que, apesar de nunca ter experimentado o uso de lentes de contacto, decidiu experimentar por dificuldades de visão e motivos estéticos.

O segundo refere-se a um caso de patologia, com suspeita de toxoplasmose ocular, que levou ao encaminhamento da paciente para outro profissional de saúde, com o propósito de garantir um diagnóstico e um acompanhamento clínico mais completo.

Por último, um caso de visão binocular, insuficiência acomodativa, identificado a partir das queixas principais da paciente e pelos resultados dos testes de visão binocular realizados em consulta. Esta disfunção foi tratada com correção oftálmica, utilizada pela paciente a primeira vez.

Palavras-chave

Lentes de contacto multifocais; Toxoplasmose ocular; Insuficiência acomodativa.

Abstract

The purpose of this internship report is to achieve a Master's degree in the second cycle of studies in Optometry and Vision Sciences, as part of the syllabus of the University of Beira Interior. The internship took place at MultiOpticas opticians in Tomar, under the supervision of Dr. Ana Paula, over a period of six months. The objective was the practical and real integration of the knowledge acquired over the last years of teaching.

Three clinical cases resulting from examinations carried out during the internship period were analyzed. The first corresponds to a case of Contact lenses, involving the fitting of multifocal contact lenses in a 55-year-old patient who, despite never having tried contact lenses before, decided to try them due to vision difficulties and aesthetic reasons.

The second refers to a case of pathology, with suspected ocular toxoplasmosis, which led to the patient being referred to another healthcare professional for a more complete diagnosis and clinical follow-up.

Finally, a case of binocular vision, accommodative insufficiency, identified from the patient's main complaints and the results of binocular vision tests performed during the examination. This dysfunction was treated with ophthalmic correction, used by the patient for the first time.

Keywords

Multifocal contact lenses; Ocular toxoplasmosis; Accommodative insufficiency.

Índice

Dedicatória	v
Agradecimentos	vii
Resumo	ix
Abstract.....	xi
Lista de Figuras	xv
Lista de Tabelas	xvii
Lista de Acrónimos	xix
Capítulo 1.....	1
Introdução	1
Capítulo 2: Adaptação de lentes de contacto multifocais.....	3
2.1 Introdução.....	3
2.2 Historial Clínico.....	6
2.2.1 Dados Clínicos.....	7
2.3 Análise do caso clínico.....	7
2.4 Discussão e conclusão do caso	12
Capítulo 3: Suspeita de Toxoplasmose ocular.....	15
3.1 Introdução.....	15
3.2 Historial Clínico.....	17
3.2.1 Dados Clínicos.....	17
3.3 Discussão e Conclusão.....	20
Capítulo 4: Insuficiência Acomodativa	22
4.1 Introdução.....	22
4.2 Historial Clínico.....	24
4.2.1 Dados Clínicos.....	24
4.3 Tratamento	26
4.4 Análise e discussão do caso	26
Capítulo 5.....	29
Conclusão	29
Bibliografia	31
Anexos	35
Anexo I.....	36
Anexo II	37
Anexo III.....	38
Anexo IV	39

Anexo V	40
Anexo VI.....	41

Lista de Figuras

Figura 1: Esquema relativo aos diferentes designs das lentes de contacto bifocais e multifocais. Adaptado de (5).	4
Figura 2: Geometria das lentes de contacto multifocais de modelo concêntrico. Adaptado de (8).	9
Figura 3 e Figura 4: Figuras de retinografia. A) Olho direito com fixação central-nasal. B) Olho esquerdo com fixação central-nasal. (Imagens disponibilizadas pela MultiOpticas de Tomar.)	18
Figura 5: Figura de retinografia. A) Olho direito com fixação inferior. (Imagem disponibilizada pela MultiOpticas de Tomar.)	19
Figura 6: Parâmetros das LCM seleccionadas, Total Multifocal. Adaptado de (8).	36
Figura 7: Tabela de valores expectáveis: Testes de Visão Binocular. Adaptado de (1).	39
Figura 8: Tabela de valores expectáveis: Testes Acomodativos. Adaptado de (1).	40

Lista de Tabelas

Tabela 1: Resultados obtidos no exame optométrico (Refração).-----	7
Tabela 2: Resultados obtidos na avaliação da saúde ocular. -----	7
Tabela 3: Refração das LCM do 1º ensaio. -----	8
Tabela 4: Resultados obtidos no primeiro ensaio das LCM. -----	10
Tabela 5: Resultados obtidos no segundo ensaio das LCM. -----	11
Tabela 6: Resultados obtidos no segundo ensaio das LCM após valores de sobre refração.	11
Tabela 7: Resultados obtidos no exame optométrico (Refração). -----	17
Tabela 8: Resultados obtidos na avaliação da saúde ocular. -----	18
Tabela 9: Tabela referente aos sinais clínicos relativos à Insuficiência Acomodativa-----	23
Tabela 10: Resultados obtidos no exame optométrico (Refração).-----	24
Tabela 11: Resultados obtidos na avaliação da saúde ocular e respetiva visão binocular. -	25
Tabela 12: Tabela de seleção da Adição. -----	37

Lista de Acrónimos

Δ	Dioptria Prismática
AC/A	Quantidade de convergência arrastada por dioptria de acomodação
ADD	Adição
AO	Ambos os Olhos
AA	Amplitude de Acomodação
ARN	Acomodação Relativa Negativa
ARP	Acomodação Relativa Positiva
AV	Acuidade Visual
CC	Com Compensação
cm	centímetro
cpm	Ciclos por Minuto
CT	Cover Test
D	Dioptria
Dk/t	Transmissibilidade de oxigénio
EF	Endoforia
FAB	Flexibilidade Acomodativa Binocular
FAM	Flexibilidade Acomodativa Monocular
IA	Insuficiência Acomodativa
ISNT	Inferior, Superior, Nasal e Temporal
LC	Lentes de Contacto
LCM	Lentes de Contacto Multifocais
LIO	Lente Intraocular
MED	Média
MEM	Método de Estimativa Monocular
mm	milímetro
mmHg	milímetro de Mercúrio
OCT	Tomografia de Coerência Ótica, do inglês Ocular Coherence Tomography
OD	Olho Direito
OE	Olho Esquerdo
PIO	Pressão Intraocular
PIRRLA	Pupilas Isocóricas, Redondas e Reativas à Luz e à Acomodação
PPC	Ponto Próximo de Convergência

PRK	Photorefractive Keratectomy
SC	Sem Compensação
TO	Toxoplasmose Ocular
TV	Terapia Visual
UBI	Universidade da Beira Interior
UV	Ultravioleta
VFN	Vergência Fusional Negativa
VFP	Vergência Fusional Positiva
VL	Visão de Longe
VP	Visão de Perto

Capítulo 1

Introdução

O presente relatório de estágio com o título “Adaptação de Lentes de Contacto Multifocais, Suspeita de Toxoplasmose ocular e Insuficiência Acomodativa”, tem como finalidade a obtenção do grau de Mestre em Optometria e Ciências da Visão pela Universidade da Beira Interior (UBI).

O estágio teve uma duração de seis meses, decorrendo entre novembro de 2024 a maio de 2025, na Ótica MultiOpticas de Tomar. Durante este período, foram realizadas consultas de Optometria acompanhadas por exames complementares de diagnóstico, com o auxílio de equipamentos como o Retinoscópio, Biomicroscópio, Oftalmoscópio, Foróptero, Autorrefratómetro, Tonómetro de sopro e Retinógrafo, bem como consultas de Contactologia.

Foi possível abordar, em cada consulta, os pontos essenciais, nomeadamente a anamnese detalhada, a avaliação da saúde ocular e a refração, sempre adaptando individualmente às queixas de cada paciente.

O estágio iniciou-se com uma fase de observação de consultas realizadas pela orientadora, durante a qual foram discutidos o diagnóstico e o tratamento dos diferentes casos. Posteriormente, avançou-se para a realização de consultas próprias, com a supervisão da orientadora.

O relatório apresenta três casos clínicos, o primeiro, no capítulo dois, refere-se a um caso de Contactologia, envolvendo uma adaptação de lentes de contacto multifocais, sendo esta a primeira experiência da paciente com o uso de lentes de contacto.

O segundo, no capítulo três, corresponde um caso de patologia, com suspeita de toxoplasmose ocular, com encaminhamento da paciente para outro profissional de saúde.

Por fim, o terceiro caso, apresentado no capítulo quatro, descreve um caso de visão binocular numa estudante com diagnóstico de insuficiência acomodativa.

Capítulo 2: Adaptação de lentes de contacto multifocais

2.1 Introdução

A presbiopia é uma condição relacionada com a idade, caracterizada pela redução progressiva da amplitude de acomodação (AA), derivada da perda de capacidade do cristalino no processo de acomodação. Resulta de um envelhecimento natural do olho, o que dificulta a visão nítida ao perto, sendo esta a principal dificuldade relatada por pacientes. Ocorre normalmente por volta dos 40-45 anos. (1,2)

A principal queixa pode vir acompanhada de uma maior necessidade de iluminação para tarefas de visão ao perto (VP), bem como de cefaleias, fadiga ocular, lacrimejo, e em alguns casos, diplopia em VP. Fatores como a presença de ametropias pré-existentes, principalmente a hipermetropia, o olho seco associado à idade derivado de alterações hormonais, mais associado ao sexo feminino, tendem a intensificar os sintomas. (3)

Esta condição afeta mais de mil milhões de pessoas a nível global, com uma taxa de prevalência até 50% após os 50 anos, em países em desenvolvimento, devido à falta de sensibilização e de acesso a tratamentos adequados, e cerca de 34% em países desenvolvidos. (2)

Atualmente, existem diversas opções para a correção da presbiopia, que vão desde tratamentos não invasivos, como o uso de lentes oftálmicas - monofocais, bifocais ou progressivas- o uso de lentes de contacto multifocais ou lentes de contacto monofocais, podendo estas ser combinadas com o uso de lentes oftálmicas para VP. Há também alternativas invasivas, como a cirurgia - substituição do cristalino por lentes intraoculares (LIO), procedimentos corneais como, Laser-Assisted in Situ Keratomileusis (LASIK)/ Photorefractive Keratectomy (PRK). Ao nível das terapias tópicas farmacológicas, ainda se encontram sob investigação. (3,4)

Relativamente às opções de tratamento com uso de lentes de contacto (LC), a correção monofocal com LC para a visão de longe (VL), associada ao uso simultâneo de óculos para a VP, pode proporcionar uma boa acuidade visual (AV) para ambas as distâncias, um menor valor de custo e possivelmente uma maior facilidade de adaptação no uso diário. No entanto, este tratamento não apresenta grandes vantagens em termos práticos. (3)

As lentes de contacto multifocais (LCM), foram desenvolvidas para produzir diferentes refrações, proporcionando uma visão funcional para as várias distâncias. Este tipo de lentes apresenta diferentes geometrias, que podem ser ajustadas às necessidades de cada paciente, tendo em conta os parâmetros essenciais de qualidade de visão e conforto.

Dividem-se por:

- Geometria de monovisão;
- Geometria alternada;
- Geometria simultânea (apresentando designs concêntricos e esféricos).

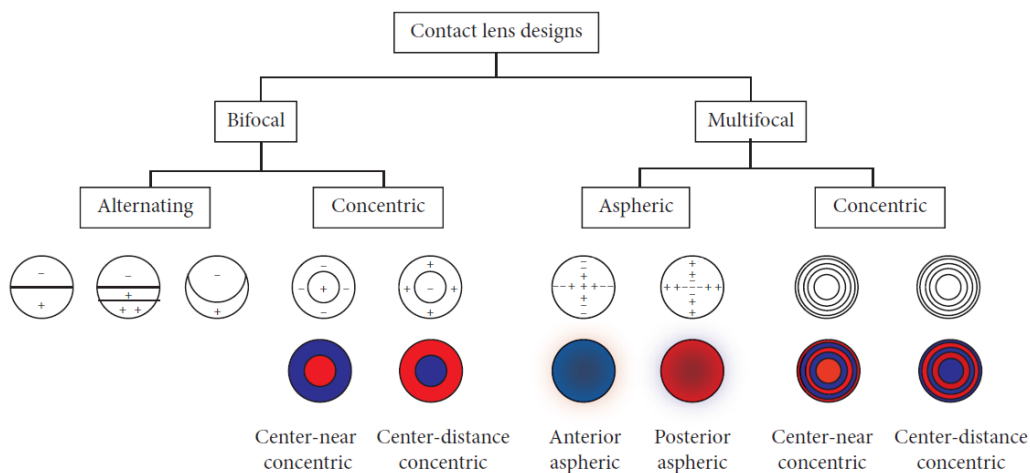


Figura 1: Esquema relativo aos diferentes designs das lentes de contacto bifocais e multifocais. Adaptado de (5).

Na geometria de monovisão, ocorre a correção de um olho para a distância de VL e o olho contralateral para a VP. Porém, pode reduzir a estereoacuidade e a redução da sensibilidade ao contraste, principalmente quando são necessárias adições mais elevadas (ADD). (5,6)

A geometria de visão alternada, é acompanhada pelo movimento ocular, ou seja, com o movimento da LC ocorre uma troca de diferentes zonas de refrações, promovendo a alternância entre a VP e a VL. (5)

Relativamente à geometria simultânea, as LC apresentam várias potências dióptricas, assim, na retina são recebidas múltiplas imagens ao mesmo tempo. O cérebro realiza um processo neuronal, a supressão, e seleciona a imagem mais nítida conforme o objeto que pretende focar. (5,7)

O design concêntrico consiste numa pequena zona central anelar, para uma visão principal que contém a refração da VL ou da VP, rodeada por anéis periféricos com a refração oposta. Esta disposição pode ser apresentada como centro-perto ou centro-longe. (5) Contudo, esta geometria depende do diâmetro pupilar do paciente e das condições de iluminação. (6)

O design esférico apresenta uma variação gradual da curvatura ao longo das superfícies da LC, possibilitando uma transição suave da refração entre a VL e a VP, permitindo um controlo das aberrações, de forma a aumentar a profundidade de foco. (5) Podem ser apresentadas com o maior poder refrativo no centro (por exemplo, centro-perto), e diminui até à periferia, ou o inverso. (6)

Apesar da diversidade de geometrias disponíveis, a adaptação das LCM continua a representar um desafio tanto para os profissionais como para os pacientes. A avaliação do desempenho clínico deste tipo de lentes de contacto, requer a consideração de diversos parâmetros, de modo alcançar um desempenho visual satisfatório. (5,7) Atendendo, nomeadamente, aos seguintes aspetos:

- Estereopsia: Geralmente mantém-se preservada ou ligeiramente afetada, ao contrário da geometria de monovisão, em que ocorre uma redução na perceção de profundidade. (5)
- Sensibilidade ao contraste: Por norma, é menos acentuada com as LCM, especialmente em condições de baixa iluminação (mesópica). (5)
- Dominância ocular: Refere-se à superioridade funcional de um olho relativamente ao outro, podendo variar de acordo com a capacidade visual e com o teste realizado, podendo ser determinada de forma sensorial ou motora. Embora existam estas duas formas, ainda não está claro qual assume maior eficácia dos resultados. (5,7)
- Diâmetro pupilar: Pupilas com diâmetro menor, reduzem a quantidade de luz que atinge a retina, comprometendo a visão em ambiente mesópico. No entanto, aumentam a profundidade de foco e melhoram a qualidade de visão para a distância estabelecida. (5)
- Aberrações oculares: Derivado do mecanismo de acomodação, o cristalino sofre alterações na sua própria forma, posição e índice de refração, o que modifica as aberrações. A combinação destas aberrações naturais do olho com as aberrações

adicionais induzidas pela LC, pode comprometer a qualidade de visão, sobretudo quando ocorre descentramento da mesma. (5)

- Geometria das LCM: Atualmente, com as geometrias existentes e cada vez mais complexas, a adequada centragem da LC torna-se crucial, para garantir estabilidade e qualidade de visão. (5)
- Filme lacrimal: Alterações neste parâmetro, podem interferir nas aberrações esféricas e conseqüentemente, na acuidade visual, influenciando a estabilidade ótica e o conforto. (5)

2.2 Historial Clínico

Paciente caucasiana do sexo feminino, com 55 anos, socióloga, utiliza diariamente dispositivos digitais. Apresentou-se para uma consulta de optometria e mencionou dificuldade de visão ao longe e ao perto, com agravamento mais acentuado na visão para perto. Pretendia também utilizar lentes de contacto pela primeira vez, uma vez que não se sente confortável com a sua aparência física utilizando óculos progressivos. Mencionou a utilização de compensação oftálmica desde os seus 45 anos, inicialmente para a visão de perto. A sua última consulta foi realizada em 2023.

Em relação ao histórico de saúde geral, a paciente apresenta um quadro clínico saudável, fazendo uso de medicação para colesterol e para auxílio no sono. Apresenta um histórico de saúde ocular negativo. Além disso, o histórico ocular familiar e médico familiar também são negativos.

2.2.1 Dados Clínicos

Tabela 1: Resultados obtidos no exame optométrico (Refração).

Teste	Longe (AV decimal)		AO (AV decimal)	ADD (AV decimal)
Refração habitual (D)	OD	+1.25 (0.7 ^{+2/5})	(0.9)	+2.00 (0.8)
	OE	+1.00 (1.0)		
Auto refratómetro (D)	OD	+2.75	-	-
	OE	+1.50/-0.25x80°		
Retinoscopia (D)	OD	+2.50 (1.0)	(1.0)	-
	OE	+1.00 (1.0)		
Subjetivo (D)	OD	+2.25 (1.0)	(1.0)	+2.25 (1.0)
	OE	+1.00 (1.0)		
Cover test (sc)	Ortoforia		-	Ortoforia

Tabela 2: Resultados obtidos na avaliação da saúde ocular.

Teste	Resultado	
PIO – Tonometria de sopro	OD	16.0 mmHg (11h:50m)
	OE	16.0 mmHg (11h:50m)
Biomicroscopia	Sem alterações	
Avaliação pupilar	PIRRLA	
Retinografia	Sem alterações	

Como tratamento adicional, foi aconselhado a utilização de uma lágrima artificial duas vezes por dia, de forma a proporcionar a hidratação ocular e a estabilização do filme lacrimal.

2.3 Análise do caso clínico

Através dos exames optométricos realizados e a sintomatologia indicada, estamos perante um caso de presbiopia. A paciente já tinha conhecimento desta condição visual desde que, iniciou o uso de lentes oftálmicas. Verificou-se uma alteração na prescrição oftálmica e foi

possível alcançar o objetivo da paciente, procedendo-se à adaptação de lentes de contacto multifocais para a correção da presbiopia.

Para a adaptação de lentes de contacto, foi necessário realizar a avaliação do segmento anterior do olho, de forma a ter em conta diversos fatores, tais como, o tipo de lente em função do material, a refração, as necessidades visuais da paciente, o período de utilização e o regime de manutenção e de utilização.

Foi determinada a dominância ocular sensorial através da colocação de uma lente de +1.50D com 2 linhas abaixo da sua melhor AV, resultando no olho direito como dominante. Posteriormente procedeu-se a uma análise de modo a perceber o período de utilização das lentes de contacto, e avaliar se a paciente seria uma boa candidata para o uso das mesmas, ajudando-a a compreender o processo e a gerir as suas expectativas. Explicando que seria possível sentir um decréscimo na qualidade de visão ao longe e/ou ao perto, sendo que, por vezes é necessário priorizar uma distância, tendo em conta as necessidades individuais.

Considerando o objetivo da paciente de pretender utilizar as LC diariamente, o que implica um uso de elevada frequência, a opção escolhida foi de regime mensal.

Após a análise dos dados clínicos obtidos apresentados na tabela 1 e 2, as LCM selecionadas para o 1º ensaio foram as LC Total Multifocal, da Alcon (Anexo I), devido a serem específicas para a correção da presbiopia e hipermetropia, apresentado a seguinte refração:

Tabela 3: Refração das LCM do 1º ensaio.

	Refração	Adição	Raio Curvatura	Diâmetro
OD	+2.50D	MED	8.40mm	14.2mm
OE	+1.25D	MED	8.40mm	14.2mm

O desenho da lente de contacto selecionada é esférico centro-perto, apresentando uma transição gradual de potência do centro para a periferia da zona ótica. Este desenho, mantém um perfil de potências suave, ao adicionar progressivamente potência negativa na periferia, para além da potência determinada para a VL. (8)

De acordo com as recomendações da Alcon, uma adaptação inicial bem sucedida envolve duas etapas fundamentais: determinar o máximo positivo para a VL, e adicionar +0,25D binocularmente à refração, e posteriormente, realizar a sobre-refração introduzindo

potência positiva em incrementos de 0,25D, de modo a maximizar a aceitação dessa potência. (8)

Recomenda-se a utilização da adição mínima aceitável para a VP, geralmente inferior comparativamente à adição utilizada nas lentes oftálmicas, e posteriormente a escolha da adição das LC, de acordo com a tabela fornecida pela Alcon (Anexo II), garantindo assim um perfil de potências suave, de forma a minimizar aberrações e proporcionar maior contraste e conforto visual em VP. (8)

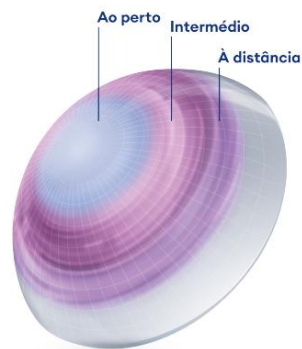


Figura 2: Geometria das lentes de contacto multifocais de modelo concêntrico. Adaptado de (8).

As LC de substituição mensal devem ser acompanhadas por uma solução de manutenção adequada, com o objetivo de remover eficazmente os depósitos de lípidos e proteínas que se vão acumulando na superfície das lentes, ao longo da utilização. Deste modo, foi recomendado à paciente o uso de uma solução única de manutenção, tendo-lhe sido fornecida, a solução, Opti-Free Pure Moist.

1º Consulta

A paciente compareceu para o primeiro ensaio das LCM, um dos pontos fulcrais desta consulta foi o processo de ensino e de aprendizagem na colocação e na remoção das LC, uma vez que, se tratava da sua primeira utilização.

No entanto, a paciente não apresentou qualquer dificuldade na aprendizagem das LCM. Após 10 minutos de adaptação, procedeu-se à avaliação do conforto e da acuidade visual binocular, tanto para VL, com iluminação ambiente, como para VP, com iluminação de perto. De seguida, através da biomicroscopia avaliou-se diversos parâmetros das LCM, incluindo a centragem, a cobertura, o movimento durante o pestanejo (blink), o teste Push-up e a adaptação do bordo da lente.

Tabela 4: Resultados obtidos no primeiro ensaio das LCM.

Teste		Resultado
AV decimal longe		1.0
AV decimal perto		0.8
Conforto		Bom
Biomicroscopia	Centragem	Centrada
	Cobertura	Completa
	Movimento (Blink)	Bom
	Bordo	Sem vinco

A paciente foi questionada acerca da sua experiência, tanto em termos de conforto como da sua qualidade de visão. Mencionou sentir-se, de forma geral, confortável durante a utilização das lentes. No entanto, referiu alguma dificuldade na VP, evidenciando a importância de pretender uma boa estabilidade visual para ambas as distâncias.

Foram dadas as devidas orientações sobre a higiene e manutenção adequada, e em caso de algum tipo de sintoma anormal retirar de imediato as LC, e caso este se repita numa próxima utilização, suspender a utilização das lentes e dirigir-se até ao consultório. Além disso, considerando o uso diário de computador no seu ambiente de trabalho, foram recomendadas estratégias de ergonomia visual e técnicas de iluminação para aumentar a qualidade de visão e eficácia.

Por fim, foi aconselhada à paciente a utilização das LCM durante um período experimental de duas semanas, com o intuito de implementar a sua adaptação no uso diário, e avaliar o desempenho das mesmas em diferentes contextos e ambientes. Após este período, a paciente deverá comparecer para uma nova consulta de reavaliação, apresentando-se já com as LC colocadas.

2º Consulta

Após o período experimental de duas semanas de utilização das LCM, a paciente regressou ao consultório para avaliação da sua adaptação.

Durante a consulta, referiu dificuldades visuais na VP, o que tem tido um impacto significativo no seu desempenho das tarefas de perto, principalmente, em ambiente de profissional. Tendo demonstrado algum desânimo, pela comparação da qualidade visual relativamente há nitidez apresentada nas lentes oftálmicas. Apesar destes sintomas, relatou uma experiência positiva, em geral, no que diz respeito à utilização das lentes, e ao conforto.

Tabela 5: Resultados obtidos no segundo ensaio das LCM.

Teste		Resultado
AV decimal longe		1.0
AV decimal perto		0.9
Conforto		Bom
Biomicroscopia	Centragem	Centrada
	Cobertura	Completa
	Movimento (Blink)	Bom
	Bordo	Sem vinco

A partir dos valores das acuidades visuais, tanto para a VL como para a VP, foi realizada uma sobre-refração, na qual se adicionou uma lente de +0.50D no olho esquerdo, sendo o olho não dominante. Tendo como objetivo principal proporcionar uma melhoria na AV de perto, que correspondia à queixa mais relevante da paciente, sem comprometer de forma significativa a qualidade de visão ao longe, garantindo um equilíbrio funcional entre ambas as distâncias.

Tabela 6: Resultados obtidos na segunda consulta ensaio das LCM após valores de sobre refração.

	Refração	Adição	AV decimal longe	AV decimal perto
OD	+2.50D	MED	1.0	1.0
OE	+1.75D	MED		

A paciente referiu um bom nível de conforto, durante o uso das LC, descrevendo a sua utilização como praticamente impercetível. De forma a melhorar a experiência visual no uso diário, foi aconselhada a melhoria das condições de iluminação.

Apesar da limitação que a paciente encontrou na VP, mostrou-se motivada para a realização de um novo ensaio com o ajuste na refração. Foi então agendada uma nova avaliação de acompanhamento.

3º Consulta

Cerca de uma semana após o segundo ensaio, a paciente foi novamente reavaliada, com o objetivo de obter um feedback mais completo relativamente à sua adaptação e pela nova prescrição.

Após a verificação dos parâmetros previamente avaliados, constatou-se uma melhoria significativa na VP, sendo um dos principais objetivos deste processo. Dada a satisfação demonstrada pela paciente, considerou-se o caso bem-sucedido, e conseqüentemente, procedeu-se à encomenda das suas LCM.

Apresentando a seguinte refração final:

OD: +2.50D; ADD MED

OE: +1.75D; ADD MED

2.4 Discussão e conclusão do caso

A acomodação descreve o mecanismo fisiológico pelo qual o olho ajusta o seu poder dióptrico, permitindo a focagem de objetos a diferentes distâncias e garantindo uma imagem nítida na retina. A presbiopia, por sua vez, representa uma deterioração progressiva deste mecanismo, o que resulta numa perda funcional da capacidade de foco principalmente para a visão ao perto. (9)

Um dos principais fatores implícitos é o aumento da rigidez do cristalino, o que limita a sua flexibilidade e compromete a sua função acomodativa. Além disso, a exposição prolongada à radiação ultravioleta pode ter influência no processo de acelerar a degradação do cristalino, contribuindo cada vez mais para um início precoce desta condição. (3)

Para tal, sem correção oftálmica adequada, a presbiopia pode ter um impacto significativo na qualidade de vida, manifestando-se através de dificuldades na leitura, necessidade de maior iluminação, fadiga ocular e cefaleias. A relação de uma ametropia não diagnosticada, como a hipermetropia, pode agravar e antecipar os sintomas de um paciente presbita, aumentando assim, a necessidade de compensação oftálmica de forma precoce. (3)

As LCM surgem como uma alternativa eficaz, proporcionando uma visão funcional para as diferentes distâncias. No entanto, o seu sucesso depende de alguns parâmetros, como o diâmetro pupilar, as aberrações oculares e a capacidade de adaptação do sistema neuronal do paciente. (3)

Embora a taxa de prescrição deste tipo de lentes tenha sido reduzida, nos últimos anos, o mercado das lentes multifocais tem vindo a evoluir, impulsionado acima de tudo pelos avanços tecnológicos de acordo com as necessidades diárias do próprio usuário. Tendo em conta estes fatores, é sentida uma evolução ao nível dos avanços tecnológicos no desenho, nos materiais e dos métodos de fabrico, bem como pela diversidade de opções de substituição e pelo aumento da confiança dos profissionais na sua prescrição, levando a um crescimento significativo com o seu uso. (3)

Com o envelhecimento a nível global da população, a prevalência da presbiopia continua a aumentar significativamente, tornando essencial o desenvolvimento de abordagens terapêuticas eficazes que minimizem o impacto na qualidade de visão. (3)

No caso apresentado, a paciente apresenta presbiopia já informada desta disfunção desde o uso prévio de lentes oftálmicas, atualmente pretendia fazer a correção também com o uso de LC. Considerando esta intenção, procedeu-se ao exame subjetivo para a determinação da sua refração final, e a avaliação de todos os fatores necessários para garantir o uso correto e adequado das LC.

A escolha das lentes de contacto Total Multifocal, baseou-se no seu estilo de vida e das suas necessidades visuais diárias. Prometem um maior conforto devido à hidratação da LC ao longo dos 30 dias de utilização, e apresentam uma geometria que proporciona uma transição suave entre a VP e a VL, favorecendo uma adaptação binocular mais eficiente. Além disso, estas lentes de contacto integram filtros de radiação UV e de luz azul-violeta, oferecendo uma barreira eficiente contra a exposição prolongada a fontes de luz artificial e de radiação solar.

De forma maximizar o conforto e a qualidade visual, foram reforçadas recomendações de ergonomia visual e técnicas de iluminação adequadas ao seu ambiente de trabalho. Seguindo corretamente as orientações de utilização, de substituição e de manutenção, prevê-se uma boa adaptação, cumprindo os objetivos iniciais e respondendo às necessidades da paciente.

Concluiu-se o caso com sucesso, a paciente ficou satisfeita com o resultado obtido e as suas expectativas foram correspondidas.

Capítulo 3: Suspeita de Toxoplasmose ocular

3.1 Introdução

A Toxoplasmose é uma doença infecciosa causada pelo parasita *Toxoplasma gondii* (*T. gondii*).⁽¹⁰⁾ O diagnóstico é realizado principalmente através de sorologia de IgG e IgM (Imunoglobulina G e Imunoglobulina M) específicas, durante o período de gestação. O resultado positivo de IgM indica uma infeção aguda ou recente. ⁽¹¹⁾

Quando esta infeção afeta o olho, é designada por Toxoplasmose Ocular (TO). Na presença de lesões retinianas com localização em áreas mais críticas, o diagnóstico pode ser presumido e deve-se iniciar o tratamento para prevenir complicações graves. ⁽¹⁰⁾ Caracteriza-se por uma inflamação, predominantemente ao nível da retina e da coróide, e é considerada a principal causa de uveíte posterior a nível mundial. ⁽¹²⁾ Pode surgir no contexto de uma infeção congénita ou adquirida, e pode resultar de uma primoinfeção ou de uma reativação do parasita. ⁽¹³⁾ A principal via de transmissão baseia-se na ingestão de alimentos contaminados, nomeadamente em frutas ou vegetais com limpeza inadequada e carnes cruas ou mal confeccionadas ou através do contacto com fezes de gatos infetados. ⁽¹¹⁾

Segundo a literatura, as taxas de recorrência variam entre os 40% e os 78%, a maioria ocorre entre os 15 e os 45 anos. O risco de recorrência é reduzido para idades acima dos 45 anos, entre os 5% e os 12%. ⁽¹⁴⁾

A gravidade da manifestação clínica é inversamente proporcional à idade gestacional no momento da infeção, ou seja, quanto mais precoce (1.º e 2.º trimestres de gravidez), maior o risco de complicações mais graves, como o aborto espontâneo ou até morte fetal. Infeções adquiridas mais tardiamente (3.º trimestre de gravidez) tendem a ser subclínicas ou associadas a sequelas menos severas. ⁽¹⁵⁾

Do ponto de vista clínico, a TO pode apresentar-se de forma assintomática e autolimitada, sendo por vezes, detetada apenas em exames de rotina. No entanto, quando manifesta sinais clínicos, a retina é a estrutura mais afetada, com o envolvimento secundário da coróide e do vítreo. Em doentes imunocompetentes, causa resposta inflamatória, com consequente destruição tecidual e necrose, provocando manifestações clínicas, como a coriorretinite da TO. ⁽¹⁶⁾

A principal queixa de visão com lesões retinianas ativas é a visão turva, que pode derivar na diminuição da acuidade visual central e no aparecimento subagudo de miodesópsias. (10)

O aparecimento de escotomas durante a fase inativa da doença, assim como a perda de visão, está diretamente relacionado com o tamanho e com a localização das cicatrizes coriorretinianas, apresentando um maior impacto quando há comprometimento direto da região macular ou do disco ótico, ou ainda quando ocorre surgimento de edema macular, associado a processos inflamatórios ativos. Enquanto as lesões periféricas da retina tendem a resultar numa diminuição do campo visual e, posteriormente, na diminuição da acuidade visual, associada a uma inflamação do vítreo. Além disso, a oclusão dos vasos sanguíneos da retina, e a possível neovascularização da coroide próxima a cicatrizes antigas, contribuem de modo significativo para o agravamento do comprometimento visual nestes pacientes. (10,17)

Em Portugal, não existem dados oficiais atualizados que permitam maior precisão na prevalência ou nas características clínicas desta patologia. (18)

Em pacientes mais velhos, devido à imunossenescência, as lesões tendem a ser mais extensas e graves, com menor resposta imunitária e maior risco de episódios recorrentes.

Relativamente à intervenção terapêutica, atualmente tem como finalidade principal o controlo da infeção ativa, de forma a limitar a multiplicação parasitária e reduzir o risco de perda de visão. (13) Limitando assim, a extensão da inflamação e minimizar o risco de deterioração da retina, principalmente quando as lesões se localizam em regiões mais centrais, como na zona macular, e diminuir a frequência e severidade de reativações futuras. (10)

3.2 Historial Clínico

Paciente caucasiana do sexo feminino, com 37 anos de idade, operadora de supermercado. Compareceu para uma consulta de optometria, de forma a rever a sua graduação e pelo facto das suas lentes oftálmicas atuais apresentarem danos, possivelmente devido às diferenças de temperatura que encontra no seu trabalho. Refere também a presença de sintoma de esforço visual, não tendo a certeza se ocorre devido a uma possível alteração na graduação ou derivado do estado das suas lentes oftálmicas. A sua última consulta foi realizada há cerca de 5 anos.

Relativamente ao seu histórico de saúde ocular e geral, a paciente nega antecedentes relacionados com a saúde ocular, não faz uso de medicação diária e não apresenta alergias. No entanto, refere que, durante o período de gravidez, foi-lhe diagnosticada Toxoplasmose, e relata que nunca apresentou qualquer tipo de sintomas relacionados.

Ao nível, do histórico familiar não apresenta situações clínicas relevantes.

3.2.1 Dados Clínicos

Tabela 7: Resultados obtidos no exame optométrico (Refração).

Teste		Longe (AV decimal)	AO (AV decimal)	Perto (AV decimal)
Refração habitual (D)	OD	-0.25 / -0.25 x 146° (1.0 ^{-1/5})	1.0	1.0
	OE	+0.50 / -1.50 x 17° (1.0 ^{-2/5})		
Auto refratómetro (D)	OD	-0.75/-0.75 x 87°	-	-
	OE	+1.00/-1.50 x 22°		
Retinoscopia (D)	OD	-0.50 (1.0 ^{-2/5})	1.0	-
	OE	+0.50/-1.00 x 20° (1.0)		
Subjetivo (D)	OD	-0.50/-0.25 x 87° (1.0)	1.0 ^{+2/5}	1.0
	OE	+0.50 / -1.00 x 17° (1.0)		

Tabela 8: Resultados obtidos na avaliação da saúde ocular.

Teste	Resultado	
PIO – Tonometria de sopro	OD	15.0 mmHg (11h:02m)
	OE	12.0 mmHg (11h:03m)
Biomicroscopia	Sem alterações	
Avaliação pupilar	PIRRLA	
Retinografia	(Figuras 3, 4 e 5)	

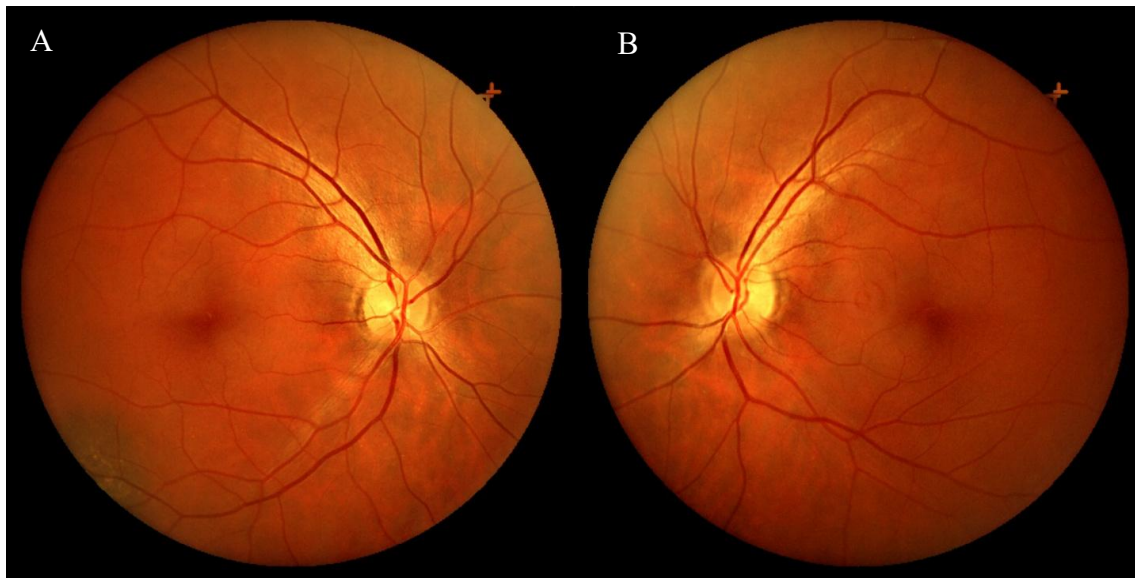


Figura 3 e Figura 4: Figuras de retinografia. A) Olho direito com fixação central-nasal. B) Olho esquerdo com fixação central-nasal. (Imagens disponibilizadas pela MultiOpticas de Tomar.)

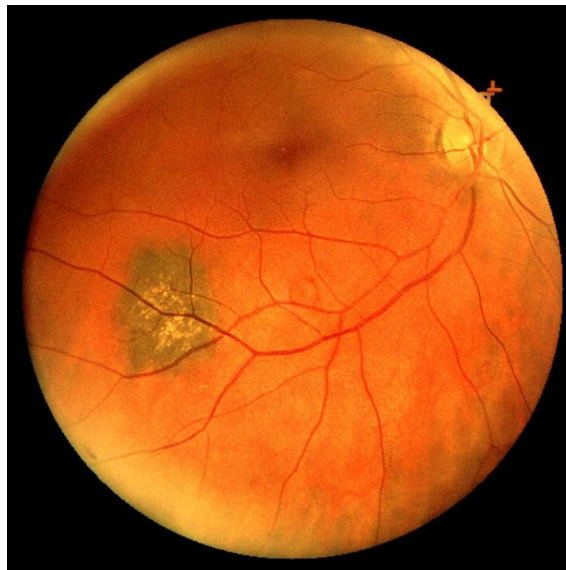


Figura 5: Figura de retinografia. A) Olho direito com fixação inferior. (Imagem disponibilizada pela MultiÓpticas de Tomar.)

Após a análise do fundo do olho através do exame de Retinografia não midriática, são visíveis alterações na retina, no olho direito. Pode observar-se:

- A presença de um ligeiro reflexo nas proximidades do centro da figura, derivado do retinógrafo em AO;
- A retina apresenta-se sem alterações estruturais evidentes, com coloração vermelho-alaranjada, considerada normal, em AO;
- O disco ótico revela uma coloração normal, com os bordos bem definidos, uma forma arredonda e ausência de edema aparente. Verifica-se a relação ISNT em AO;
- Os cruzamentos arteriovenosos apresentam-se dentro da normalidade, sem alterações de diâmetros, e a relação artéria veia (A/V) é de aproximadamente 2/3 em AO;
- A região macular revela uma coloração regular, sem alterações evidentes com o reflexo foveal conservado em AO;
- No OD na região inferior temporal relativamente à zona macular, identifica-se uma cicatriz coriorretiniana, com bordos irregulares, uma coloração variável, e com envolvimento do epitélio pigmentar da retina (EPR);

3.3 Discussão e Conclusão

Após análise das retinografias, relativamente ao OD observaram-se alterações compatíveis com uma cicatriz coriorretiniana, suspeitando-se do diagnóstico de Toxoplasmose Ocular, possivelmente derivado da pós infecção gestacional da paciente. As acuidades visuais da paciente encontram-se preservadas, em visão monocular e binocular, sofrendo apenas uma alteração na refração. No entanto, tendo em conta os achados clínicos apresentados, e a necessidade de um diagnóstico mais fundamentado, a paciente foi encaminhada para a especialidade de Oftalmologia (Anexo III), de forma a garantir uma avaliação mais completa.

Com base na avaliação dos dados clínicos apresentados, a preservação da acuidade visual em ambos os olhos, associada à integridade da zona macular e do disco ótico, esta análise reforça a hipótese de que a cicatriz coriorretiniana detetada no OD corresponda possivelmente a uma lesão antiga e inativa. Adicionalmente, tendo em conta a coloração pigmentada aparenta ser uma lesão já cicatrizada, localizada perifericamente, sem envolvimento da mácula ou do disco ótico. Além disso, o sintoma atual da paciente, como esforço visual, provavelmente está relacionado a alterações na refração, e aos danos nas suas lentes oftálmicas. Estes parâmetros sustentam um prognóstico visual favorável e sugerem, a ausência de atividade inflamatória recente.

Para uma avaliação mais completa da estrutura da retina e da coróide recomenda-se a realização de exames complementares, como por exemplo, a Tomografia de Coerência Ótica (OCT) que deteta alterações, monitoriza lesões e avalia resposta a tratamentos, distinguindo lesões antigas de áreas inflamatórias ativas. A Angiografia Fluoresceínica, permite identificar sinais de atividade das lesões, como por exemplo, pequenas lesões ativas próximas a cicatrizes antigas. Por fim, a Campimetria, para detetar se há comprometimento funcional. (19,20) No entanto, também podem auxiliar num diagnóstico diferencial.

Os tratamentos atualmente disponíveis têm como objetivo controlar e reduzir tanto a intensidade como a duração da proliferação do parasita na fase aguda da infecção ou durante as recorrências. (16) Paralelamente, limitar ao máximo a extensão das lesões cicatriciais, contribuindo assim para a preservação das estruturas retinianas, reduzindo o risco de perda de visão. (11)

Os cuidados da paciente devem ter uma abordagem orientada para a prevenção de recorrências, por exemplo evitar o consumo de carne mal confecionada, reduzir o contacto direto com gatos e aderir a uma prática de higiene rigorosa tanto pessoal, como lavar corretamente as mãos, como de uma limpeza adequada dos alimentos. No que respeita ao acompanhamento, realização de exames complementares mais frequentemente, de forma ocorrer um controlo, como a Retinografia e o OCT para detetar se possíveis ocorrências de reativações. Adicionalmente, um maior controlo de outro tipo de patologias, como a diabetes e a hipertensão para minimizar eventuais danos vasculares. (16)

A discussão deste caso clínico destaca a importância de uma abordagem sistematizada, que inclui uma anamnese detalhada, a realização de exames complementares e o encaminhamento para um profissional de saúde mais especializado. Este acompanhamento é fundamental devido à possibilidade de ocorrência de reativações da patologia, exigindo consultas na área da visão mais regulares e a realização de exames complementares para garantir um diagnóstico mais fundamentado. Estes são fatores essenciais para um tratamento mais eficaz, para a implementação de medidas preventivas, e de estratégias adequadas para minimizar o risco de possíveis complicações futuras.

Capítulo 4: Insuficiência Acomodativa

4.1 Introdução

Uma visão nítida e única de uma imagem em tarefas de VP e de VL, depende de um bom funcionamento nos processos de convergência/divergência e de acomodação. Caso ocorram alterações nestes parâmetros, podem originar disfunções acomodativas e/ou binoculares, frequentemente acompanhadas por sintomas. (21)

As disfunções da visão binocular (VB) representam a segunda condição visual mais frequente entre os jovens, após os erros refrativos. Em particular, as disfunções acomodativas podem ter um impacto negativo no desempenho em tarefas de VP, podendo, como consequência, verificar-se dificuldades ao nível do rendimento escolar. (22,23)

A acomodação é um processo fisiológico, e involuntário, pelo qual o olho altera o seu poder refrativo, para obter uma imagem nítida de objetos situados a diferentes distâncias, desde o ponto remoto até ao ponto mais próximo. (24)

A amplitude de acomodação (AA) representa o valor máximo da variação dióptrica que o cristalino consegue atingir, fazendo com que seja possível a focagem de objetos para diferentes distâncias. (24) Quando essa amplitude se encontra reduzida, a pessoa pode sentir dificuldade em focar objetos próximos durante longos períodos, o que pode originar sintomas visuais. (25,26)

Uma insuficiência acomodativa (IA) ocorre quando a amplitude de acomodação é inferior ao valor esperado para a idade do paciente, destacando que não está relacionada com o envelhecimento natural do cristalino, associado à presbiopia. (27)

Tabela 9: Tabela referente aos sinais clínicos relativos à Insuficiência Acomodativa. Adaptado de (27).

Sinais clínicos IA	Amplitude de acomodação (AA) no mínimo 2,00D inferior ao valor mínimo esperado para a idade;
	Flexibilidade acomodativa monocular (FAM) <6cpm, com dificuldade em lentes negativas (flippers relativos à idade);
	Flexibilidade acomodativa binocular (FAB) <3cpm, com dificuldade em lentes negativas (flippers relativos à idade);
	Retinoscopia de MEM >+0,75D (Atraso acomodativo);
	Baixo ARP <1.25D e ARN normal.

Os sinais e sintomas associados à IA tendem a agravar-se com o aumento da duração e da intensidade das tarefas de VP diariamente, como períodos longos de leitura ou o uso de dispositivos digitais, que exigem uma postura prolongada em convergência ocular. Entre os mais comuns destacam-se: a visão desfocada ao perto, palavras que parecem mover-se em VP, dificuldade em alternar entre a visão de longe e de perto, fadiga ocular, cefaleias, dor ou peso ocular, diplopia, fotofobia e dificuldade na concentração, consequentemente provocam uma redução no rendimento em tarefas com uma maior exigência visual contínua.(1)

Atualmente, vivemos numa sociedade em que as tarefas de VP assumem um papel predominante no dia-a-dia de cada pessoa quer seja no trabalho, na escola ou em ambiente de lazer. Esta sobrecarga diária pode resultar num desconforto visual e que por vezes, o sistema visual pode não conseguir realizar de forma eficiente todas essas atividades e nesses casos, pode resultar em sintomas que estão associados a algum tipo de disfunção da visão binocular. (28)

Um diagnóstico preciso das disfunções acomodativas é essencial para garantir um tratamento adequado. Em primeiro lugar, independentemente da disfunção em causa, é fundamental a correção oftálmica da ametropia, medida igualmente importante também para as disfunções oculomotoras e binoculares. (25,28)

No caso da IA, quando identificada em contexto clínico, a abordagem terapêutica de acordo com a literatura, para este tipo de disfunções consiste na prescrição de lentes com adição positiva para tarefas de VP, e como plano de tratamento secundário, a realização de terapia visual (TV). (1)

4.2 Historial Clínico

Paciente caucasiana do sexo feminino, com 20 anos de idade, estudante. A paciente recorreu a uma consulta de optometria devido a queixas de visão ao perto após períodos de leitura e cefaleias na região frontal, que pioram ao final do dia, referindo que, estes sintomas têm vindo a piorar progressivamente ao longo dos últimos meses.

Relativamente ao nível do seu histórico ocular, a paciente não apresenta qualquer tipo de antecedentes.

A única medicação que refere é a toma diária de um contraceptivo oral.

Quanto ao historial ocular familiar e médico familiar, não foram identificadas situações clínicas relevantes.

4.2.1 Dados Clínicos

Tabela 10: Resultados obtidos no exame optométrico (Refração).

Teste		Longe (AV decimal)	AO (AV decimal)	Perto (AV decimal)
Refração habitual (D)	OD	0.00 ($1.0^{-1/5}$)	$1.2^{-1/5}$	1.0
	OE	0.00 ($1.0^{+2/5}$)		
Auto refratómetro (D)	OD	+0.75/ -0.25 x 168 ^o	-	-
	OE	+ 1.00		
Retinoscopia (D)	OD	+ 0.25 - 0.25 x 180 ^o ($1.2^{-1/5}$)	1.2	-
	OE	+ 0.25 ($1.0^{+2/5}$)		
Subjetivo (D)	OD	+0.50/ -0.25 x 170 ^o ($1.2^{-1/5}$)	1.2	1.0
	OE	+0.50 (1.2)		

Tabela 11: Resultados obtidos na avaliação da saúde ocular e respetiva visão binocular.

Teste	Resultado	
PIO – Tonometria de sopro	OD	14.7 mmHg (12h:00m)
	OE	14.7 mmHg (12h:01m)
Biomicroscopia	Sem alterações	
Avaliação pupilar	PIRRLA	
Retinografia	Sem alterações	
Movimentos Extraoculares	Normais	
Estereopsia	sc 40”	
4 Luzes de Worth	Fusão VP e VL	
Cover Test (CC)	Longe	Ortoforia
	Perto	2 Δ Endoforia
VFP	Longe	18/24/12
	Perto	20/24/18
VFN	Longe	-/8/4
	Perto	18/20/12
ARN	+2.50 D	
ARP	-1.00 D	
PPC	5/7 cm (estímulo acomodativo)	
AA (Push-up)	OD	5.00 D
	OE	5.00 D
FAB (± 2.00 D)	1 cpm dificuldade com lentes negativas	
FAM (± 2.00 D)	OD	1 cpm, dificuldade com lentes negativas
	OE	1 cpm, dificuldade com lentes negativas
MEM	+1.25 D	
AC/A (calculado)	7	

4.3 Tratamento

Considerando a análise dos valores obtidos durante a avaliação, a alteração na AV, e a existência de um problema acomodativo, optou-se pela correção da ametropia, complementada com a adição de lentes positivas para VP, como tratamento mais adequado para a paciente. Deste modo, foi escolhida uma lente oftálmica com a seguinte prescrição oftálmica:

OD: +0.50/ -0.25 x 170°D

OE: +0.50D

ADD: +0.75D

Como o erro refrativo não é considerado elevado, segundo a literatura, não será necessária avaliação dentro de 4/6 semanas.(1) No entanto, foi sugerida uma consulta de acompanhamento após o tratamento indicado, com o intuito de reavaliar a visão binocular e obter o feedback da paciente, após um período de 6 meses.

4.4 Análise e discussão do caso

Tendo em conta que, a paciente apresenta como principais sintomas, cefaleias na região frontal e dificuldades de VP, que surgem sobretudo após períodos de leitura, estes sintomas sugerem uma causa funcional, relacionada a um esforço acomodativo ou binocular.

Apesar das queixas referidas, a paciente apresenta uma acuidade visual considerável, tanto em VL como em VP, e a avaliação da saúde ocular realizada através de exames complementares, não revelou quaisquer alterações estruturais ou patológicas.

Os sintomas descritos pela paciente acabam por ser comuns em diversas disfunções binoculares não estrábicas e acomodativas, pelo que o diagnóstico diferencial irá basear-se na análise dos valores obtidos nos testes realizados.

Analisando as forias, a paciente através do cover-test (CT) apresenta uma Endoforia (2Δ EF) em VP, posto isto, verificou-se o grupo das vergências fusionais negativas e positivas (VFN e VFP), tanto para VL como para VP, os valores encontram-se dentro das normas (Anexo IV), excluindo as hipóteses de algum tipo de disfunção da visão binocular, como causa principal.

Relativamente ao grupo acomodativo, tanto a amplitude, quanto a flexibilidade e a resposta acomodativa apresentam alterações de acordo com as normas (Anexo V), verificadas tanto nas medidas diretas, como nas medidas indiretas, sendo que, a causa mais provável para este quadro é possivelmente um problema acomodativo.

Os valores da AA, com o propósito de avaliar a quantidade de acomodação disponível, encontram-se abaixo dos valores esperados para a idade, sendo a AA média de 11,83D e a AA mínima de 10D, de acordo com as seguintes fórmulas de Hofstetter (1):

$$1) AA_{\text{média}} = 18,5 - \left(\frac{1}{3} \times \text{idade}\right) \pm 2D;$$

$$2) AA_{\text{mínima}} = 15 - \left(\frac{1}{4} \times \text{idade}\right) \pm 2D$$

Ao analisar as medidas indiretas, observa-se que a acomodação relativa positiva (ARP), com o valor de -1,00 D, está abaixo das normas (Anexo V), assim como a flexibilidade acomodativa binocular (FAB), que regista o valor reduzido de 1 cpm, apresentando uma dificuldade significativa no uso de lentes negativas.

No que respeita as medidas diretas, o resultado do Método de Estimativa Monocular (MEM), de +1.25 D, encontra-se acima dos valores esperados (Anexo V), indicando um atraso acomodativo. Sendo estes indicadores consistentes de um problema acomodativo, indo ao encontro das dificuldades sentidas pela paciente no seu dia-a-dia.

A relação da baixa AA, da dificuldade em aumentar a acomodação binocularmente no ARP, apresentando valores reduzidos, da dificuldade em focar corretamente o estímulo com lentes negativas, durante os testes de flexibilidade acomodativa (FAB e FAM), e o atraso acomodativo evidenciado pelos resultados elevados no MEM caracterizam uma disfunção binocular de origem acomodativa – Insuficiência Acomodativa.

No caso da IA, considerada uma disfunção binocular não estrábica, a literatura indica que o tratamento primário deve ser a correção do erro refrativo, mesmo obtendo valores considerados pequenos de refração, podem ser significativos nesta disfunção e também podem proporcionar um alívio dos sintomas, melhorando de forma significativa o conforto visual. (1)

Posteriormente, recomenda-se a adição de lentes positivas para VP, pois, com base nos resultados obtidos nos testes acomodativos, é evidente a necessidade de prescrição oftálmica de lentes positivas, de forma a proporcionar uma VP nítida e confortável, durante os períodos longos de convergência ocular. E como última abordagem, a terapia

visual, que tem demonstrado eficácia nas disfunções acomodativas e ajudando na redução dos sintomas. (1)

O valor da adição de lentes positivas, poderá ser calculado por diversos métodos, para este caso optou-se pelo valor obtido segundo a retinoscopia MEM, de acordo com a seguinte fórmula (1):

$$3) \text{ ADD (D)} = \text{MEM}_{\text{obtido}} \text{ (D)} - \text{MEM}_{\text{esperado}} \text{ (D)}$$

Sendo que, o valor do MEM obtido é igual a +1,25 D, e o valor do MEM esperado é de +0,50D ± 0,25D. Obtém-se o valor da ADD, de +0,75D. De forma a confirmar tais valores, foi testado em gabinete com a paciente se estaria confortável e sem prejudicar AV de perto.

De acordo com a literatura, para sustentar uma prescrição eficaz no uso de lentes oftálmicas com adição positiva para VP, são importantes algumas considerações, tais como, uma elevada relação AC/A, apresentar uma hipermetropia, uma Endoforia em VP, um ARP baixo, um MEM elevado, uma AA baixa e a flexibilidade acomodativa apresentar falha com lentes negativas. Sendo estes, fatores que possam ajudar a paciente a promover uma boa adaptação e conforto no seu dia-a-dia.

Não foi possível realizar o seguimento da paciente na consulta de acompanhamento, devido ao fim do período de estágio. Contudo, foi possível entrar em contacto com a paciente antes do intervalo de 6 meses, para obter algum tipo de feedback, do qual foi perceptível uma satisfação por parte da mesma, com o tratamento sugerido.

Capítulo 5

Conclusão

O estágio curricular revelou-se uma experiência bastante positiva e enriquecedora no meu percurso académico, sobretudo pelo contacto com pacientes em ambiente clínico num contexto real. O que permitiu aplicar, na prática, os conhecimentos adquiridos tanto na licenciatura como no mestrado em Optometria e Ciências da Visão.

Ao longo do estágio surgiram diversas questões relacionadas com a prática clínica, assim foi possível acompanhar e analisar os três casos apresentados no relatório: Adaptação de lentes de contacto multifocais, Suspeita de Toxoplasmose ocular e Insuficiência Acomodativa.

O primeiro caso, de Adaptação de lentes de contacto multifocais, destacou-se pela motivação da paciente, que nunca tinha utilizado lentes de contacto, e pelos desafios encontrados nos ensaios iniciais, cujos resultados não corresponderam ao esperado por parte da mesma. Este processo permitiu valorizar a necessidade da gestão das expectativas da paciente e demonstrou como o empenho e entusiasmo foram fatores determinantes para o sucesso da adaptação.

No caso de Suspeita de Toxoplasmose ocular, demonstrou a importância de uma anamnese detalhada, acompanhada por exames complementares, como a Retinografia, que se revelaram essenciais para um diagnóstico mais fundamentado.

Relativamente ao caso de Insuficiência Acomodativa, os testes de visão binocular, desempenharam um papel crucial na identificação da disfunção binocular, permitindo relacionar os resultados obtidos com as queixas principais da paciente.

O período de estágio permitiu reforçar a importância do contacto direto com o paciente em diferentes contextos clínicos. Esta experiência evidenciou, igualmente, a relevância de uma aprendizagem contínua ao longo da vida enquanto profissional da área de saúde.

Bibliografia

1. Scheiman M, Wick B. Clinical management of binocular vision: Heterophoric, accommodative, and eye movement disorders: Fourth edition. *Clinical Management of Binocular Vision: Heterophoric, Accommodative, and Eye Movement Disorders: Fourth Edition*. 2013. 1–722 p.
2. Wolffsohn JS, Davies LN. Presbyopia: Effectiveness of correction strategies. *Prog Retin Eye Res*. 2019;68(March 2018):124–43.
3. Katz JA, Karpecki PM, Dorca A, Chiva-Razavi S, Floyd H, Barnes E, et al. Presbyopia – A review of current treatment options and emerging therapies. *Clin Ophthalmol*. 2021;15:2167–78.
4. Goertz AD, Stewart WC, Burns WR, Stewart JA, Nelson LA. Review of the impact of presbyopia on quality of life in the developing and developed world. *Acta Ophthalmol*. 2014;92(6):497–500.
5. Remón L, Pérez-Merino P, MacEdo-De-Araújo RJ, Amorim-De-Sousa AI, González-Meijome JM. Bifocal and Multifocal Contact Lenses for Presbyopia and Myopia Control. *J Ophthalmol*. 2020;2020.
6. Pérez-Prados R, Piñero DP, Pérez-Cambrodí RJ, Madrid-Costa D. Soft multifocal simultaneous image contact lenses: a review. *Clin Exp Optom*. 2017;100(2):107–27.
7. Morgan PB, Efron N, Papas E, Barnett M, Carnt N, Dutta D, et al. BCLA CLEAR Presbyopia: Management with contact lenses and spectacles. *Contact Lens Anterior Eye* [Internet]. 2024;47(4):102158. Available from: <https://doi.org/10.1016/j.clae.2024.102158>
8. Alcon Portugal. 2023. 2023 [cited 2025 Mar 15]. Lentes de contacto mensais TOTAL30™. Available from: <https://www.myalcon.com/pt/professional/contact-lenses/monthly/total30-multifocal/>
9. Daniel H Chang; George O Waring 4th; Milton Hom; Melissa Barnett. Presbyopia Treatments by Mechanism of Action: A New Classification System Based on a Review of the Literature. *Clin Ophthalmol* [Internet]. 2021;Volume 202:Pages 3733–3745. Available from: <https://doi.org/10.2147/OPHTH.S318065>

10. Mannis MJ. Kanski's Clinical Ophthalmology. Vol. 35, Cornea. 2016. e2 p.
11. Rufino Silva e Michel Eid Farah. Manual de Retina. LIDEL, editor. 2016. 552 p.
12. Holland GN. Ocular toxoplasmosis: A global reassessment. Part I: Epidemiology and course of disease. *Am J Ophthalmol.* 2003;136(6):973–88.
13. Robert-Gangneux F, Dardé ML. Epidemiology of and diagnostic strategies for toxoplasmosis. *Clin Microbiol Rev.* 2012;25(2):264–96.
14. Bosch-Driessen LEH, Berendschot TTJM, Ongkosuwito J V., Rothova A. Ocular toxoplasmosis: Clinical features and prognosis of 154 patients. *Ophthalmology.* 2002;109(5):869–78.
15. Montoya JG LO. Toxoplasmosis. *Lancet.* 2004;363(9425):1965–76.
16. Chen Z, Cheng S, Chen X, Zhang Z, Du Y. New advances in immune mechanism and treatment during ocular toxoplasmosis. *Front Immunol.* 2024;15(May):1–9.
17. Ozgonul C, Besirli CG. Recent Developments in the Diagnosis and Treatment of Ocular Toxoplasmosis. *Ophthalmic Res.* 2016;57(1):1–12.
18. Góis C. Toxoplasmose ocular: série de casos de um centro terciário [dissertação de mestrado]. Lisboa: Faculdade de Medicina da Universidade de Lisboa; 2021.
19. Miyagaki M, Zong Y, Yang M, Zhang J, Zou Y, Ohno-Matsui K, et al. Ocular Toxoplasmosis: Advances in *Toxoplasma gondii* Biology, Clinical Manifestations, Diagnostics, and Therapy. *Pathogens.* 2024;13(10).
20. Kalogeropoulos D, Sakkas H, Mohammed B, Vartholomatos G, Malamos K, Sreekantam S, et al. Ocular toxoplasmosis: a review of the current diagnostic and therapeutic approaches. *Int Ophthalmol* [Internet]. 2022;42(1):295–321. Available from: <https://doi.org/10.1007/s10792-021-01994-9>
21. Cacho-Martínez P, Cantó-Cerdán M, Carbonell-Bonete S, García-Muñoz Á. Characterization of visual symptomatology associated with refractive, accommodative, and binocular anomalies. *J Ophthalmol.* 2015;2015:31–42.
22. John R. Griffin; J. David Grisham; Kenneth J. Ciuffreda. Binocular Anomalies, Diagnosis and Vision Therapy. 4th ed. Vol. 73, Optometry and Vision Science. 2002. 31–78 p.

23. Daum KM. Accommodative dysfunction. *Doc Ophthalmol*. 1983;55(3):177–98.
24. Sterner B, Gellerstedt M, Sjöström A. Accommodation and the relationship to subjective symptoms with near work for young school children. *Ophthalmic Physiol Opt*. 2006;26(2):148–55.
25. Chase C, Tosha C, Borsting E, Ridder 3rd WH. Predicting Accommodative Insufficiency and Academic Problems Using the Conlon Visual Discomfort Survey. *Optom Vis Dev*. 2009;40(4):239–47.
26. Burns DH, Allen PM, Edgar DF, Evans BJW. Sources of error in clinical measurement of the amplitude of accommodation. *J Optom [Internet]*. 2020;13(1):3–14. Available from: <https://doi.org/10.1016/j.optom.2019.05.002>
27. García-Muñoz Á, Carbonell-Bonete S, Cantó-Cerdán M, Cacho-Martínez P. Accommodative and binocular dysfunctions: prevalence in a randomised sample of university students. *Clin Exp Optom [Internet]*. 2016;99(4):313–21. Available from: <https://doi.org/10.1111/cxo.12376>
28. García-Muñoz Á, Carbonell-Bonete S, Cacho-Martínez P. Symptomatology associated with accommodative and binocular vision anomalies. *J Optom*. 2014;7(4):178–92.

Anexos

Anexo I

Parâmetros das Lentes de Contacto Multifocais - Total Multifocal

MATERIAL lehtfilcon A	ESPESSURA CENTRAL (mm) 0,08 @ -3,00D	MÓDULO DE SUPERFÍCIE (MPa) 0,046
TECNOLOGIA DAS LENTES Gradiente aquoso e CELLIGENT®	COLORAÇÃO DE MANUSEAMENTO Azul-verde claro	MÓDULO NO NÚCLEO (MPa) 0,6
DIÂMETRO (mm) 14,2	TEOR DE ÁGUA SUPERFICIAL Aproxima-se dos 100% na superfície exterior	EMBALAGEM Embalagem de 6 unidades, embalagem de teste de 1 unidade
Dk/t 154 @ -3,00D	TEOR DE ÁGUA NO NÚCLEO 55%	PLANO DE UTILIZAÇÃO Colocação diária, substituição mensal
RAIO DE CURVATURA (mm) 8,4	CARACTERÍSTICAS ADICIONAIS Coeficiente de fricção (CoF) = 0,05	PROPRIEDADES DA LUZ Bloqueio UV de Classe I ⁺ , filtro de luz azul-violeta (BVL) [‡]
ADIÇÕES	INTERVALO DE POTÊNCIA	
BAIXA, MÉDIA, ALTA	+6,00 D a -10,00 D (incrementos de 0,25 D)	

Figura 6: Parâmetros das LCM selecionadas, Total Multifocal. Adaptado de (8).

Anexo II

Tabela de seleção da adição

Valor de Adição mínimo aceitável	Ambos os olhos
Até + 1,25D	BAIXA
+1,50D a +2,00D	MÉDIA
+2,25D a +2,50D	ALTA

Tabela 12: Tabela de seleção da Adição. Adaptado de (8).

Anexo III

Carta de Encaminhamento para Oftalmologia

MultiOpticas de Tomar

Declaração

Excelentíssimo(a) Dr.(a),

Depois de ter realizado uma consulta de Optometria à Sra. A., de 37 anos de idade, encaminho a paciente para uma consulta de oftalmologia, para uma avaliação mais detalhada.

Apesar da paciente atingir uma acuidade visual satisfatória tanto monocular como binocularmente, com a melhor correção ótica. No entanto, durante o exame complementar de Retinografia não midriática, foram identificadas alterações na região inferior da retina no olho direito. Relativamente ao olho esquerdo, não foram observadas alterações.

Desta forma, recomendo o encaminhamento da paciente para a especialidade de Oftalmologia de forma a esclarecer o diagnóstico e ser dado o acompanhamento adequado.

Disponibilizo-me para qualquer esclarecimento adicional que se revele necessário.

Atenciosamente,

Tomar, ____ de _____ de 2025

M^a Beatriz Vicente

(Optometrista-Licenciada pela Universidade da Beira Interior)

MultiOpticas Tomar

Anexo IV

Valores expectáveis: Testes de visão binocular

TABLE 1.4		TABLE OF EXPECTED VALUES: BINOCULAR VISION TESTING	
Test		Mean Value	Standard Deviation
Cover test			
Distance		1 exophoria	$\pm 2 \Delta$
Near		3 exophoria	$\pm 3 \Delta$
Distance lateral phoria		1 exophoria	$\pm 2 \Delta$
Near lateral phoria		3 exophoria	$\pm 3 \Delta$
AC/A ratio		4:1	$\pm 2 \Delta$
Smooth vergence testing			
Base-out (distance)	Blur:	9	± 4
	Break:	19	± 8
	Recovery:	10	± 4
Base-in (distance)	Break:	7	± 3
	Recovery:	4	± 2
Base-out (near)	Blur:	17	± 5
	Break:	21	± 6
	Recovery:	11	± 7
Base-in (near)	Blur:	13	± 4
	Break:	21	± 4
	Recovery:	13	± 5
Step vergence testing			
<i>Children 7–12 year old</i>			
Base-out (near)	Break:	23	± 8
	Recovery:	16	± 6
Base-in (near)	Break:	12	± 5
	Recovery:	7	± 4
<i>Adults</i>			
Base-out (distance)	Break:	11	± 7
	Recovery:	7	± 2
Base-in (distance)	Break:	7	± 3
	Recovery:	4	± 2
Base-out (near)	Break:	19	± 9
	Recovery:	14	± 7
Base-in (near)	Break:	13	± 6
	Recovery:	10	± 5
Vergence facility testing			
<i>(12 base-out/3 base-in)</i>		15.0 cpm	± 3
Near point of convergence			
Accommodative target	Break:	2.5 cm	± 2.5
	Recovery:	4.5 cm	± 3.0
Penlight and red/green glasses	Break:	2.5 cm	± 4.0
	Recovery:	4.5 cm	± 5.0

Figura 7: Tabela de valores expectáveis: Testes de Visão Binocular. Adaptado de (1).

Anexo V

Valores expectáveis: Testes acomodativos

Test	Expected Finding	Standard Deviation
Amplitude of accommodation		
Push-up test	18 – 1/3 age	±2 D
Minus lens test	2 D < push-up	
Monocular accommodative facility		
<i>Children</i>		
(±2.00 flippers, calling out numbers or letters on Accommodative Rock Cards)		
6 year old	5.5 cpm	±2.5 cpm
7 year old	6.5 cpm	±2.0 cpm
8–12 year old	7.0 cpm	±2.5 cpm
<i>Adults</i>		
(±2.00 flipper lenses, saying now when clear)		
13–30 year old	11.0 cpm	±5.0 cpm
30–40 year old	Not available	
Binocular accommodative facility		
<i>Children</i>		
(±2.00 flippers, calling out numbers or letters on Accommodative Rock Cards)		
6 year old	3.0 cpm	±2.5 cpm
7 year old	3.5 cpm	±2.5 cpm
8–12 year old	5.0 cpm	±2.5 cpm
<i>Adults (Use lens power based on amplitude scaled testing—refer to Table 1.7)</i>		
	10.0 cpm	±5.0 cpm
Monocular estimation method retinoscopy	+0.50 D	±0.25 D
Fused cross-cylinder	+0.50 D	±0.50 D
Negative relative accommodation	+2.00 D	±0.50 D
Positive relative accommodation	–2.37 D	±1.00 D

Figura 8: Tabela de valores expectáveis: Testes Acomodativos. Adaptado de (1).

Anexo VI

Declaração Comprovativa de Consentimentos Informados

Declaração Comprovativa de Consentimentos Informados

No âmbito do Regulamento Geral de Proteção de Dados, Ana Paula Oliveira Martins, orientadora de estágio em Optometria, do 2º Ciclo em Optometria e Ciências da Visão da Universidade da Beira Interior, da aluna M14468 Maria Beatriz Lopes Vicente, subordinado ao tema “Adaptação de Lentes de Contacto Multifocais, Suspeita de Toxoplasmose Ocular, Insuficiência Acomodativa”, declara que foram assinados pelos pacientes respetivos, os consentimentos livres e informados relativos a cada um dos casos clínicos constantes no relatório.

Local: Tomar Data: 10/10/2025

A Orientadora de Estágio

Assinado por: **Ana Paula Oliveira Martins**
Num. de Identificação: 13652095
Data: 2025.10.12 21:32:22 +0100

(Lic. Ana Paula Oliveira Martins)