

**Libertação Percutânea do Dedo em Gatilho:
Relevância da Ecografia na
Intervenção Cirúrgica
Uma Revisão Sistemática**

Ruben da Silva Coelho

Dissertação para obtenção do Grau de Mestre em
Medicina
(mestrado integrado)

Orientador: Doutora Cláudia Santos Lopes

junho de 2024

Declaração de Integridade

Eu, Ruben da Silva Coelho, que abaixo assino, estudante com o número de inscrição 41072 de Medicina da Faculdade de Ciências da Saúde, declaro ter desenvolvido o presente trabalho e elaborado o presente texto em total consonância com o **Código de Integridades da Universidade da Beira Interior**.

Mais concretamente afirmo não ter incorrido em qualquer das variedades de Fraude Académica, e que aqui declaro conhecer, que em particular atendi à exigida referenciação de frases, extratos, imagens e outras formas de trabalho intelectual, e assumindo assim na íntegra as responsabilidades da autoria.

Universidade da Beira Interior, Covilhã 16 / 09 / 24

Ruben De Silva Coelho

(assinatura conforme Cartão de Cidadão ou preferencialmente
assinatura digital no documento original se naquele mesmo formato)

Agradecimentos

Este documento simboliza o final de uma caminhada de seis anos, com muitos altos e baixos repletos de surpresas e obstáculos, que não teria sido feita caso embarcasse nela sozinho. Queria agradecer profundamente aos meus pais, duas pessoas com um coração maravilhoso, que abdicaram dos seus interesses em prol do meu futuro, que me reconfortaram quando me sentia perdido, que me aconselharam sabiamente e celebraram cada pequena vitória como se nada se comparasse. A eles devo tudo o que tenho e tudo o que sou. Queria agradecer também ao meu irmão que, embora afastado, tornou-se um verdadeiro amigo confiante, que me ouve e completa como ninguém. Queria agradecer a todos aqueles que me apoiaram e dirigiram palavras de força para levar o curso até ao fim, é um pequeno grupo, mas é aquele a que chamo de amigos. Foram estes os meus pilares sempre que me sentia desmotivado ou em baixo.

Por último, mas não menos importante, gostaria de agradecer à Doutora Cláudia Santos Lopes que para além de ser uma profissional que demonstra ter gosto e um vasto conhecimento na sua área, demonstrou ser uma pessoa extremamente empática e compreensível.

Resumo

Introdução: O dedo em gatilho caracteriza-se por dor, rigidez e sensação de bloqueio na movimentação do(s) dedo(s) afetado(s). A técnica percutânea da libertação do dedo em gatilho destaca-se por ser menos invasiva e com uma recuperação mais rápida em comparação com a cirurgia aberta, embora estejam relatadas possíveis riscos de lesão do nervo digital e, por vezes, libertações incompletas da polia A1. A ecografia foi integrada neste procedimento com o intuito de minimizar as complicações descritas, uma vez que permite a visualização das estruturas anatómicas e ajuda a orientar os instrumentos cirúrgicos utilizados. Esta revisão pretende concluir se a cirurgia percutânea ecoguiada é uma abordagem com melhores *outcomes* quando comparada com a libertação percutânea sem ecografia. O objetivo principal foi comparar a eficácia da técnica na resolução do gatilho, evolução da dor e complicações, e os objetivos secundários avaliados foram o grau de satisfação dos pacientes e o tempo de recuperação para as AVDs e/ou trabalho.

Métodos: Foi realizada, a sete e a 14 de junho de 2024, uma pesquisa e recolha da literatura sobre a cirurgia de libertação percutânea do dedo em gatilho, seguindo o diagrama das Guidelines PRISMA 2020. Foram utilizadas as bases de dados PubMed, Scopus, Biblioteca Virtual em Salud (BVS) - coordenada pelo BIREME/OPAS/OMS, sendo a LILACS a sua principal base de dados, recorrendo à seguinte equação de pesquisa: (((trigger finger) OR (trigger digit) OR (trigger thumb)) AND ((percutaneous) OR (minimally invasive))) NOT ((cadaver) OR (open)). Das três bases de dados, foram recolhidos e importados para a aplicação *Zotero* todos os resultados da pesquisa. Com base na estratégia PICO, foram incluídos os estudos que abordassem a técnica percutânea da libertação da polia A1, exceto revisões sistemáticas e meta-análises. Foram excluídos também estudos em cadáveres ou que abordassem resultados de infiltrações de corticosteróides. As variáveis estudadas nesta revisão foram: libertação com sucesso de dedos em gatilho, duração do período de recuperação e *follow-up*, grau de satisfação do paciente, evolução da dor e complicações.

Resultados: No total foram recolhidos 285 artigos, dos quais foram selecionados 21 para leitura integral. Após a leitura e análise dos dados de cada um, verifica-se que ambas as técnicas possuem altas taxas de resolução da patologia, entre os 72% e os 100%. Dos 21 artigos estudados, apenas quatro comparam diretamente a técnica percutânea com e sem ecografia. Sendo estes estudos comparativos a técnica ecoguiada parece ter melhores *outcomes* a curto-prazo, maior taxa de resolução do gatilho e menores complicações.

Todos os artigos defendem que após uma intervenção percutânea, existe uma melhora significativa no VAS score, independentemente do recurso à ecografia.

Conclusão: Os resultados desta revisão não permitem concluir que a libertação percutânea da polia A1 com recurso a ecografia possui melhores outcomes do que a libertação percutânea sem recurso à mesma, pelo que mais estudos serão necessários para mostrar a superioridade de uma técnica em relação a outra.

Palavras-chave

"Bloqueio do Tendão"; "Dedo em Gatilho"; "Procedimentos Cirúrgicos Minimamente Invasivos"; "Ecografia Intervencionista"

Abstract

Introduction: Trigger finger is characterized by pain, stiffness, and a locking sensation during the movement of the affected finger(s). The percutaneous technique for trigger finger release stands out for being less invasive and offering faster recovery compared to open surgery, although there are reported risks of digital nerve injury and, at times, incomplete releases of the A1 pulley. Ultrasound has been integrated into this procedure to minimize the described complications, as it allows visualization of anatomical structures and helps guide the surgical instruments used. This review aims to determine whether ultrasound-guided percutaneous surgery is a better approach compared to percutaneous release without ultrasound. The main objective was to compare the efficacy of the technique in resolving trigger finger, pain progression, and complications, while secondary objectives evaluated were patient satisfaction and recovery time for ADLs and/or work.

Methods: A literature search on percutaneous trigger finger release surgery was conducted on June 7 and 14, 2024, following the PRISMA 2020 Guidelines diagram. The databases used were PubMed, Scopus, and Biblioteca Virtual en Salud (BVS) – coordinated by BIREME/PAHO/WHO, with LILACS being its main database – using the following search equation: (((trigger finger) OR (trigger digit) OR (trigger thumb)) AND ((percutaneous) OR (minimally invasive))) NOT ((cadaver) OR (open)). All search results from the three databases were collected and imported into the Zotero application. Based on the PICO strategy, studies addressing the percutaneous technique for A1 pulley release were included, except for systematic reviews and meta-analyses. Studies on cadavers or those addressing corticosteroid injection outcomes were also excluded. The variables studied in this review were: successful trigger finger release, duration of recovery period and follow-up, patient satisfaction level, pain progression, and complications.

Results: A total of 285 articles were collected, of which 21 were selected for full-text review. After analyzing the data from each, it was found that both techniques have high resolution rates for the condition, ranging from 72% to 100%. Of the 21 articles reviewed, only four directly compared the percutaneous technique with and without ultrasound guidance. In these comparative studies, the ultrasound-guided technique appears to have better short-term outcomes, a higher trigger resolution rate, and fewer complications. All the articles agree that following a percutaneous intervention, there is a significant improvement in the VAS score, regardless of the use of ultrasound..

Conclusion: The results of this review do not allow us to conclude that ultrasound-guided A1 pulley percutaneous release has better outcomes than percutaneous release without the use of ultrasound, indicating that further studies are needed to demonstrate the superiority of one technique over the other.

Keywords

"Tendon Entrapment";"Trigger Finger Disorder";"Minimally Invasive Surgical Procedures";"Ultrasonography, Interventional"

Índice

Declaração de Integridade	iii
Agradecimentos	v
Resumo	vii
Palavras-chave	viii
Abstract	ix
Keywords	x
Lista de Figuras	xv
Lista de Tabelas	xvii
Lista de Anexos	xix
Lista de Acrónimos	xxi
Introdução	1
Revisão Teórica do Dedo em Gatilho	3
1.1. Anatomia e Fisiopatologia	3
1.2. Diagnóstico	4
1.3. Classificação do Dedo em Gatilho	5
1.4. Tratamentos Conservadores e Cirúrgicos	5
Capítulo 2 – Libertação Percutânea do Dedo em Gatilho	7
2.1. Técnica da Libertação Percutânea	7
2.2. Auxílio da Ecografia	7
Capítulo 3 – Métodos	9
3.1. Processo de Pesquisa	9
3.2. Critérios de Seleção	10
3.3. Extração de Dados	10
Capítulo 4 – Resultados	11
4.1. Seleção dos Estudos	11
4.2. Dados dos Participantes	12
4.3. Análise da Literatura	12
Capítulo 5 – Discussão	15
5.1. Objetivos Principais	15
5.1.1. Resolução de Dedos em Gatilho	15
5.1.2. Evolução da Dor	16
5.1.3. Complicações	16
5.2. Objetivos Secundários	17

5.2.1. Satisfação do Paciente	17
5.2.2. Tempo de Recuperação (AVDS/Trabalho)	18
5.3 Limitações	18
5.4 Propostas	19
Conclusão	21
Referências Bibliográficas	22
Anexos	26

Lista de Figuras

Figura 1 – Fluxograma PRISMA das etapas de inclusão de artigos;

Lista de Tabelas

- Tabela 1 – Diagnósticos Diferenciais do Dedo em Gatilho;
- Tabela 2 – Classificação de Quinell do Dedo em Gatilho;
- Tabela 3 – Estratégia PICO elaborada para orientação desta revisão sistemática;
- Tabela 4 – Critérios de inclusão e exclusão;
- Tabela 5 – Resultados Obtidos Pré-Intervenção;
- Tabela 6 – Resultados Obtidos Pós-Intervenção;

Lista de Anexos

Anexo 1 - Dados dos Artigos Incluídos;

Lista de Acrónimos

AM	Amplitude de Movimento
AR	Artrite Reumatoide
AINEs	Anti-Inflamatórios Não Esteroides
AVDs	Atividades da Vida Diária
BVS	<i>Biblioteca Virtual en Salud</i>
DM	<i>Diabetes Mellitus</i>
FDS	<i>Flexor Digitorum Superficialis</i>
FDP	<i>Flexor Digitorum Profundus</i>
FPL	<i>Flexor Pollicis Longus</i>
MCP	Articulação Metacarpofalângica
PIP	Articulação Interfalângica Proximal
STC	Síndrome do Túnel Cárpico
TF	<i>Trigger Finger</i>
VAS	<i>Visual Analog Scale</i>
VPS	<i>Visual Pain Score</i>

Introdução

Tenossinovite estenosante, mais comumente conhecida como dedo em gatilho (*trigger finger*, TF), foi descrita pela primeira vez por Alphone Nota em 1850 (1) e caracteriza-se por dor, edema, *triggering* e bloqueio/limitação da extensão e flexão do dedo (amplitude de movimento, AM) (2,3). Estudos indicam que a mesma apresenta uma incidência anual de 28 casos em cada 100.000 indivíduos, e um risco ao longo da vida de 2.6% na população em geral (4). Afeta frequentemente indivíduos que exerçam movimentos repetitivos de preensão, principalmente entre os 40-60 anos, sendo mais prevalente no sexo feminino (1,5). Comorbilidades como *diabetes Mellitus* (DM) e artrite reumatoide (AR), predis põem os doentes afetados por elas a uma maior incidência e gravidade do TF. Estima-se que a prevalência em pacientes diabéticos compreende-se entre os 5% a 20%, mais de duas vezes superior à população saudável (6).

Geralmente, casos de dedo em gatilho de baixa gravidade são primeiro tratados com recurso a métodos conservadores, recorrendo a medicação anti-inflamatória não esteroide (AINEs), reabilitação ou terapia fisiátrica e infiltrações de corticosteroides. Em casos de TF mais graves ou em dedos afetados que não responderam positivamente ao tratamento conservador, está indicado o recurso a intervenções cirúrgicas como libertação cirúrgica aberta ou libertação percutânea da primeira polia anular (polia A1) (7–9). Apesar de ambas as técnicas cirúrgicas apresentarem altas taxas de eficácia (10), também apresentam as suas desvantagens. A cirurgia aberta pode levar a infeções, formação de cicatrizes dolorosas e retráteis e maior tempo de recuperação, enquanto na percutânea nem sempre é alcançada a libertação total da polia A1 e pode ocorrer potencial lesão de estruturas nervosas e vasculares (8,11).

A ecografia surge neste contexto para tentar mitigar as complicações pós-operatórias da técnica percutânea, uma vez que permite uma clara identificação em tempo real das estruturas que se localizam perto do local intervencionado, diminuindo assim o risco de lesão do feixe neurovascular digital. Esta técnica combinada permite um controlo muito mais preciso dos instrumentos cirúrgicos utilizados durante a intervenção, oferecendo uma segurança acrescida tanto ao cirurgião como ao paciente e redução do desconforto pós-operatório (12).

Revisão Teórica do Dedo em Gatilho

1.1. Anatomia e Fisiopatologia

A fáscia palmar, contínua com a fáscia antebraquial e a fáscia do dorso da mão, é espessa centralmente e nos dedos, onde dá origem à aponeurose fibrosa palmar que se sobrepõe aos tendões flexores longos e às bainhas digitais fibrosas que envolvem as bainhas sinoviais, o tendão do *flexor digitorum superficialis* (FDS) e *profundus* (FDP) e o tendão do *flexor pollicis longus* (FPL), respetivamente. Os tendões dos FDS e FDP entram no compartimento central da mão, dispersam e entram nas respetivas bainhas digitais. Estas, e as bainhas flexoras, mantêm uma relação estrita de calibres que, em condições normais, permitem o deslizamento livre dos tendões durante o movimento do dedo. Para auxiliar a estabilidade dos movimentos do dedo, a bainha digital possui ainda reforços cruciformes e anulares espessados, clinicamente conhecidos como polias (13,14). Sendo a mão uma ferramenta essencial do nosso dia a dia, pode estar sujeita a movimentos, cargas e tensões que lesionem estas estruturas, comprometendo o seu funcionamento normal.

Uma vez que a natureza da lesão não é totalmente sabida e num grande número de dedos afetados não é possível determinar a sua causa, a apresentação clínica mais comum é identificada como dedo em gatilho idiopático. Apresentam uma maior incidência entre os 40-60 anos de vida, até seis vezes mais frequentes em mulheres e associados a movimentos de preensão e flexão repetitivos (5,15). O aumento da incidência e gravidade do dedo gatilho estão frequentemente associados a condições como trauma direto do tendão, DM, síndrome do túnel cárpico (STC), doença de Dupuytren, AR, hipotiroidismo, mucopolissacaridose, amiloidose, gota, hipertensão, doença renal e neoplasias ou condições congénitas (1,5,16). Sampson et al. (16), compararam micro e macroscopicamente as diferenças entre as estruturas fibrosas e sinoviais entre indivíduos saudáveis e pacientes com TF e concluíram que a inflamação resultante deste tipo de patologias promove uma metaplasia fibrocartilaginosa, resultando numa perturbação do equilíbrio entre os diâmetros das bainhas envolvidas. Seja por estenose da bainha digital ou espessamento dos tendões flexores, este distúrbio inibe o deslizamento livre dos tendões por elas envolvidos (8). Das polias anulares existentes, 2 no polegar e 5 em cada um dos restantes dedos, a polia A1 é aquela que mais frequentemente está envolvida na patologia do dedo em gatilho. Isto deve-se em grande parte à sua localização, estando sujeita a grandes cargas tensionais aquando da de preensão e flexão dos dedos (5,8,15).

1.2. Diagnóstico

O diagnóstico de dedo em gatilho é feito principalmente com base na história individual do paciente e no seu exame objetivo, podendo apresentar-se de formas amplamente variadas. Frequentemente, pacientes com TF relatam dor e desconforto na mão, podendo abranger também o punho, inchaço/edema, audição de um estalo (se for leve, *clicking*, se for mais severo, *popping*) aquando da extensão do dedo afetado, dificuldade e limitação de preensão de objetivos, diminuição da amplitude de movimento, e, nalguns casos, presença de um nódulo doloroso móvel. Em fases precoces, a condição pode não ser dolorosa, apresentando apenas um ligeiro *clicking* ao nível da cabeça do metacarpo, ou um ligeiro inchaço/edema. À medida que a tenossinovite vai agravando, os pacientes descrevem dificuldade progressiva em movimentar o dedo, a sensação de estalo torna-se mais evidente e acompanhada de dor, geralmente localizada perto da articulação metacarpofalângica (MCP) ou da articulação interfalângica proximal (PIP). Estas características mostram-se mais evidentes pela manhã, podendo ser menos incómodos à medida que o dia vai decorrendo. Em casos mais evoluídos, o dedo afetado bloqueia na posição fletida, tendo o paciente de recorrer à extensão passiva para alcançar a amplitude completa do dedo. Com o tempo, o paciente evita o dedo gatilho doloroso diminuindo o uso do mesmo, o que pode levar ao desenvolvimento de contraturas secundárias. Perante uma estenose severa, o bloqueio apenas é ultrapassado com recurso a intervenção cirúrgica (5,6,8,17,18).

Algumas patologias necessitam de ser consideradas durante a avaliação destes sintomas (18). As mais comuns na prática clínica são apresentadas na tabela 1.

Tabela 1 – Diagnósticos Diferenciais do Dedo em Gatilho
Artrite da Articulação Metacarpofalângica
Fraturas e Luxações
Luxação ou Subluxação do <i>Extensor Digitorum Communis</i>
Luxação do <i>Extensor Digitorum Communis</i> por Incompetência da Banda Sagital
Articulação Metacarpofalângica Bloqueada
Necrose Avascular da Cabeça do Metacarpo
Doença/Contratura de Dupuytren
Incompetência da Placa Volar

1.3. Classificação do Dedo em Gatilho

Devido à multiplicidade de apresentações do dedo em gatilho, foram desenvolvidas escalas que permitem estratificar a gravidade da patologia e auxiliar a decisão de tratamento. A escala de Quinnel (19) foi a primeira a ser criada para este efeito (tabela 2).

Tabela 2 – Classificação de Quinnel do Dedo em Gatilho

Classificação de Quinnel	
o	Crepitação leve num dedo saudável
I	Sem gatilho, mas movimentos irregulares dos dedos
II	Gatilho ativamente corrigível (correção ativa)
III	Gatilho corrigível pela mão oposta (correção passiva)
IV	O dedo está bloqueado, necessário cirurgia corretiva

Alguns autores, por exemplo Muramatsu et al. (20), classificam o dedo gatilho com base noutras escalas como a criada por Patel et al. (21). Esta é bastante similar à classificação de Quinnel, tendo o autor acrescentado mais um grau de gravidade e alterado ligeiramente as descrições de cada um. No entanto, a classificação de Quinnel é a mais utilizada pela maioria dos cirurgiões familiarizados com a patologia.

1.4. Tratamentos Conservadores e Cirúrgicos

A abordagem inicial ao tratamento do dedo em gatilho depende do grau de severidade e tempo decorrido desde o início dos sintomas. Em estádios iniciais, uma simples análise cuidada da história clínica do paciente pode revelar uma relação entre o aparecimento da patologia e uma atividade específica do seu dia a dia. A diminuição de exposição a essa atividade pode resultar na resolução espontânea do gatilho (15). A toma de AINEs, com terapia manual (massagem) e aplicação de gelo, pode ser outra atitude conservadora que procura a resolução espontânea (7), embora não exista evidência científica suficiente que demonstre a sua eficácia (6,22). A aplicação de talas nos dedos afetados é considerada uma opção não invasiva com resultados satisfatórios. Lunsford et al. elaboraram uma revisão sistemática que procurou determinar a eficácia deste método, reportando uma taxa de resolução que varia entre os 47% e 93%, apresentando riscos mínimos (22). As infiltrações, embora sejam uma técnica conservadora, apresentam um carácter minimamente invasivo e têm sido amplamente estudadas e utilizadas na prática clínica. Se as opções anteriores não resolverem o problema, estas constituem um método eficaz para a resolução da sintomatologia a curto prazo, com taxas de sucesso entre 45% e 80% após

uma única injeção (6,23). O recurso às infiltrações está indicado em pacientes com gatilho único, moderado e de início recente. No caso de patologia com mais de seis meses de evolução, um gatilho mais severo, gatilho recorrente, paciente com dedos múltiplos ou DM, a sua eficácia é consideravelmente mais baixa, uma vez que não tem a capacidade de reverter a metaplasia fibrocartilaginosa decorrida na polia A1 ou no tendão do flexor (5,6,15,24). Num estudo realizado por Shultz et al. (25) foi demonstrado que pacientes com múltiplos dedos gatilho tinham 5,8 vezes mais probabilidade de não responder ao tratamento quando comparados com pacientes com apenas um dedo afetado. Outros autores, relatam taxas de resolução compreendidas entre os 60%-92% em pacientes que receberam até três infiltrações idealmente separadas por quatro a seis meses, embora estes casos sejam considerados refratários e referenciados para intervenção cirúrgica se os sintomas persistirem (7,15). Outros estudos recomendam o seu uso prévio à indicação cirúrgica, graças à sua disponibilidade, custo acessível e efeito rápido no alívio da dor e desconforto (5,6,15,24).

Embora os tratamentos conservadores tenham resultados satisfatórios, a resolução a longo prazo é difícil de alcançar, principalmente em estenoses mais graves. Dedos gatilho que não melhorem, apesar dos tratamentos conservadores, tem indicação para cirurgia aberta ou percutânea da polia A1. A cirurgia aberta é, neste momento, considerada o *gold-standard* para a resolução cirúrgica do dedo gatilho (4,26). Esta técnica permite a visualização direta da estrutura a interencionar, podendo ser considerada potencialmente mais segura que a percutânea relativamente a lesão neurovascular iatrogénica (5). Para além disto, uma vez que a polia A1 está exposta, a avaliação e confirmação da sua libertação total torna-se mais fácil para o cirurgião, correndo menor risco de libertação parcial da mesma, conseguindo resolução total dos sintomas relatados pelo paciente, ao contrário da percutânea sem ecografia (6,27). Mesmo sendo uma técnica estudada e praticada há mais tempo que a percutânea sem ecografia, não estão documentadas disparidades significativas entre taxas de falha e complicações entre as mesmas (7,26). Taxas de resolução variam entre os 90%-100%, associadas a complicações em 5%-12% dos casos (28,29). Algumas destas podem ser: infeções no local interencionado, cicatrização dolorosa, formação de deiscências, contraturas, *bowstringing*, tempo de recuperação para autonomia nas AVDs prolongado e recorrência do TF (15,28–31).

Capítulo 2 – Libertação Percutânea do Dedo em Gatilho

2.1. Técnica da Libertação Percutânea

A liberação percutânea da polia A1 foi apresentada e descrita pela primeira vez por Lorthioir em 1958 (32), afirmando ser uma operação simples e sem necessidade de qualquer preparação especial prévia. Sofrendo várias revisões ao longo dos anos, sendo a descrita por Eastwood et al. a mais comum na prática clínica de hoje em dia (33), a liberação percutânea do dedo em gatilho surge como uma alternativa cada vez mais comum e preferível quando comparada com a cirurgia aberta. Isto deve-se em grande parte ao seu caráter minimamente invasivo, menor tempo gasto em cada intervenção, baixo custo associado e menor tempo de recuperação e dor pós operatória, apesar de um potencial risco de lesão nervosa graças à visibilidade limitada das estruturas intervencionadas (4,6,9,12,15,20,31,33,34). A literatura acerca da sua eficácia e segurança tem crescido bastante nos últimos anos. Gulabi et al. (35) relatou uma resolução completa dos sintomas em 90% dos casos, estando os restantes 10% distribuídos entre complicações como liberação incompleta e *triggering* persistente. Eastwood et al. conseguiu alcançar uma resolução do dedo em gatilho sem complicações em 94% dos pacientes (33). Outros autores apontam taxas de resolução que variam entre os 90%-100% em pacientes sem outras comorbidades (1,3,4,36,37). Como ainda é uma técnica recente, opiniões vão variando em relação ao tipo de instrumentos cirúrgicos utilizados e se a eficácia da intervenção varia com cada deles. Estes podem ser agulhas hipodérmicas de diferentes calibres, bisturis especialmente desenhados para o dedo em gatilho e tenótomos (1,15,20,36,38). Apesar destes desenvolvimentos, complicações continuam a ser encontradas a médio e longo prazo, como excisão incompleta da polia A1, lesão nervosa digital, laceração do tendão do FDS, hipoestesia transitória e recorrência do dedo em gatilho, resultando numa indecisão em clínicos habituados à abordagem aberta em transitar para a liberação percutânea (6,15,26,28,39).

2.2. Auxílio da Ecografia

Graças ao crescente avanço tecnológico, a ecografia tem permitido visualizar estruturas anatómicas com elevado detalhe, sendo possível observar a vascularização e inervação circundante à polia A1 e o deslizar ou o bloqueio dos tendões, evitando assim lesões iatrogénicas destas estruturas, características das complicações da técnica percutânea sem

ecografia (12,40). A simbiose criada entre a libertação “cega” da polia A1 e a ecografia fomentou o desenvolvimento de novas ferramentas cirúrgicas que colmatam alguns compromissos associados aos instrumentos utilizados na mesma como incisões de calibre necessário para inserção do material, a força aplicada durante o corte e a potencial lesão de nervos periféricos antes da libertação da polia em causa (40,41). Em estudos cadavéricos, Sutter et al. (41) demonstraram que a inserção do bisturi em gancho dentro da bainha do tendão estava associada a um risco de lesão do tendão. Para mitigar esse risco, foi desenvolvido um dispositivo que guia o instrumento com segurança até à estrutura a ser intervencionada, permitindo, após uma revisão do mesmo, a inserção eficaz e consistente do bisturi no local adequado, sem provocar lesões. Mounghondo et al. (40) recorrem ao *Sono-Instrument*[®] (*Spirecut AG*) que permite a libertação da polia A1 através de uma punção com 1,5mm de diâmetro, não ocorrendo incisão ou disseção dos tecidos. Em ambos os estudos, a libertação total da polia foi confirmada antes da retirada do instrumento cirúrgico do local intervencionado, através da imagem em tempo real fornecida pelo ecógrafo. Em casos em que a manipulação do dedo afetado após a intervenção gerava dúvidas, procedeu-se à reinserção do instrumento utilizado. Esta reinserção também foi realizada com o auxílio da ecografia, minimizando os riscos de lesão associados ao procedimento.

Capítulo 3 – Métodos

A pesquisa da literatura para a elaboração desta revisão sistemática foi feita entre sete e 14 de junho de 2024, tendo em conta as o modelo PRISMA.

A pesquisa foi composta por várias fases:

- Definir as palavras-chave que abordem a hipótese criada;
- Preenchimento da ferramenta PICO (tabela 3), criação e adaptação dos critérios de inclusão e exclusão em função do mesmo;
- Seleção dos artigos que respeitem os pontos previamente descritos;
- Leitura dos artigos recolhidos;
- Interpretação dos resultados e conclusões.

Tabela 3 – Estratégia PICO elaborada para orientação desta revisão sistemática

P (População)	I (Intervenção)	C (Comparação)	O (Outcomes)
Pacientes com dedo em gatilho com indicação cirúrgica para tratamento da patologia	Libertação cirúrgica da polia A1 por via percutânea	Recurso, ou não, à ecografia durante a libertação da polia A1	Libertação com sucesso da polia A1 e complicações da cirurgia

O principal objetivo desta revisão foi comparar a eficácia da libertação percutânea da polia A1, com e sem ecografia, evolução da dor após a intervenção e complicações associadas. O grau de satisfação dos pacientes e o tempo de retorno à AVDs e trabalho foram brevemente analisados como objetivos secundários.

3.1. Processo de Pesquisa

A pesquisa bibliográfica foi executada por apenas um investigador. Foram utilizadas as bases de dados *PubMed*, *Scopus* e *BVS*. Foi desenvolvida a seguinte equação que combina as palavras-chave escolhidas e os operadores booleanos adequados para a obtenção da literatura mais enquadrada na temática: (((trigger finger) OR (trigger digit) OR (trigger thumb)) AND ((percutaneous) OR (minimally invasive))) NOT ((cadaver) OR (open)). A equação inicial sofreu algumas alterações para que fosse apresentada em conformidade com o motor de pesquisa que cada base de dados utiliza:

- *PubMed*: (((trigger finger) OR (trigger digit) OR (trigger thumb)) AND ((percutaneous) OR (minimally invasive))) NOT ((cadaver) OR (open))
- *Scopus*: (((trigger AND finger) OR (trigger AND digit) OR (trigger AND thumb)) AND ((percutaneous) OR (minimally AND invasive))) AND NOT ((cadaver) OR (open))
- *BVS*: (((trigger finger) OR (trigger digit) OR (trigger thumb)) AND ((percutaneous) OR (minimally invasive))) AND NOT ((cadaver) OR (open))

3.2. Critérios de Seleção

Os critérios de inclusão e exclusão estão representados na tabela 4.

Tabela 4 – Critérios de inclusão e exclusão

Critérios de inclusão	Critérios de exclusão
<ul style="list-style-type: none"> • Estudos que abordem a técnica percutânea da libertação da polia A1 em pacientes com critério/indicação para tratamento cirúrgico; • Estudos publicados depois de 2014, inclusive; • Estudos redigidos em inglês e português; 	<ul style="list-style-type: none"> • Revisões sistemáticas, meta-análises, relatos de caso, comentários, notas ou cartas e livros; • Estudos cadavéricos; • Estudos cuja intervenção de tratamento, em toda a amostra avaliada, fosse a infiltração de corticosteroides concomitante; • Estudos que não possuam resultados relevantes para estudo;

3.3. Extração de Dados

A extração dos dados de cada artigo foi feita através da ferramenta: exportar/salvar; incluída em cada motor de pesquisa utilizado. A mesma foi efetuada duas vezes em dias diferentes, tendo sido considerados os dados obtidos na pesquisa mais recente, dia 14/06/2024.

Capítulo 4 – Resultados

4.1. Seleção dos Estudos

A pesquisa nas bases de dados anteriormente mencionadas resultou em 285 resultados. Todos estes foram importados para a plataforma *Zotero* onde foram identificados 146 duplicados, que foram confirmados e excluídos manualmente. Por se tratar de uma técnica recente e que, graças à evolução tecnológica, tem sido revisada nos últimos anos, apenas foram considerados os artigos publicados desde 2014 (inclusive), tendo acabado com 81 artigos. Os mesmos foram avaliados quanto ao título, resumo, palavras-chave e tipo de artigo, tendo sido eliminados 60 artigos por não se adequarem aos critérios inclusão e exclusão apresentados. Os que suscitaram dúvidas durante esta avaliação, foram reavaliados através da sua leitura integral. Este processo foi realizado novamente com o intuito de auferir algum erro cometido e, após a confirmação dos resultados, 21 artigos foram incluídos nesta revisão. Esta seleção dos artigos foi auxiliada pelo fluxograma PRISMA a seguir mostrado (Figura 1).

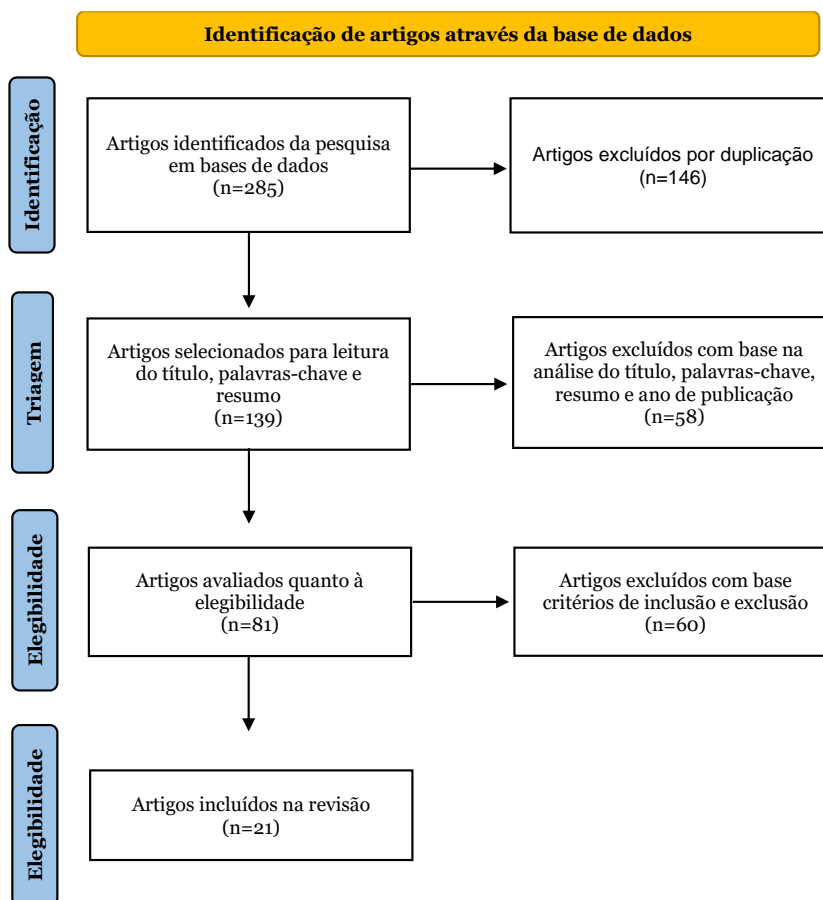


Figura 1 – Fluxograma PRISMA das etapas de inclusão de estudos

4.2. Dados dos Participantes

Dentro dos 21 artigos admitidos para análise, foram incluídos 2319 participantes, não sendo possível precisar o número total de participantes de cada sexo por falta de descrição do mesmo em alguns artigos. O mesmo acontece com a média de idades de todos os participantes incluídos nesta revisão. Alguns estudos possuem grupos na amostra total de participantes que não cumprem com os critérios de inclusão e exclusão deste estudo. Nestes casos, apenas foi considerada a amostra que concorda com os critérios referidos.

4.3. Análise da Literatura

Após a leitura dos 21 artigos, foram elaboradas as tabelas 5 e 6 (Anexo 1), contendo as informações necessárias à discussão da problemática desta revisão. A tabela 5 contém dados obtidos antes da intervenção, como: autor, ano de publicação do artigo, número de participantes (total e separado por sexos), idade média dos participantes, critérios para indicação cirúrgica e critérios de exclusão da intervenção utilizados em cada estudo, comorbidades dos pacientes, dedos afetados, classificação dos mesmos segundo a escala de Quinell e grupo de controlo (se presente). Na tabela 6 estão contemplados os resultados pós-intervenção, como: tipo de intervenção percutânea, resolução do dedo em gatilho, *follow-up*, evolução da dor, tempo de recuperação (AVDs/Trabalho), grau de satisfação e complicações com relevância significativa ($p < 0.05$). Ambas as tabelas dispõem os resultados da pesquisa por ordem crescente de data de publicação, estando os estudos agrupados em três grupos para facilitar a interpretação dos dados: 13 estudos que incidem na libertação percutânea sem recurso a ecografia (1,3,4,11,36–38,42–47), quatro estudos que incidem na libertação percutânea com recurso a ecografia (23,30,40,48) e quatro estudos que comparem diretamente as duas vertentes da técnica (2,9,20,49). A referência bibliográfica de cada estudo possui uma cor específica para facilitar a sua interpretação por grupos.

No que toca aos principais resultados (tabela 6): as taxas resolução da patologia encontram-se entre os 72% e os 100%, considerando ambas as técnicas, sendo que dois dos 21 estudos não apresentam estes dados; os períodos de *follow-up* variam entre autores, tendo os pacientes sido avaliados no instante em que o procedimento terminou até um máximo de 124 meses; três estudos apresentam complicações resultantes da intervenção com relevância significativa como:

- recorrência em 9 dedos de pacientes diabéticos (15.2%) e em 6 dedos de pacientes não diabéticos (4.6%);

- recorrência em 12 dedos (8.6%) e 22 dedos (15.7%) com dor residual;
- 6 dedos (10.0%) com dor residual;

Outros dois estudos apresentam também complicações como infecção no local intervencionado em 2 pacientes (4.2%) e formação de cicatriz dolorosa em 3 pacientes (0.05%), embora sem o cálculo da significância associado.

Capítulo 5 – Discussão

Esta revisão sistemática tem como objetivo comparar os *outcomes* entre a técnica de libertação percutânea do dedo em gatilho com e sem recurso a ecografia. Como referido anteriormente, os mesmos foram separados em três grupos. Uma vez que os estudos foram realizados com diferentes técnicas, critérios e condições, os artigos que avaliam cada uma separadamente permitem analisá-las de forma independente, eliminando vieses como o nível de experiência ou a preferência do cirurgião por uma técnica específica. Aliado a isto, alguns artigos não disponibilizam informações importantes para a discussão da temática como taxas de resolução, *follow-up*, nível de satisfação e complicações, ou recorrem a diferentes escalas para avaliar um mesmo parâmetro como o grau de satisfação do paciente.

5.1. Objetivos Principais

5.1.1. Resolução de Dedos em Gatilho

Como referido anteriormente, e corroborado pelos dados presentes na tabela 6, tanto a libertação percutânea “cega” como a libertação percutânea com ecografia possuem altas taxas de resolução, compreendidas entre os 72%-100% e 96.7%-100%, respetivamente. Dos quatro estudos que comparam diretamente ambas as vertentes da técnica percutânea, apenas o de Muramatsu et al. (20) apresenta uma diferença estatisticamente significativa no final do *follow-up*, mostrando que no grupo de pacientes intervencionados com recurso a ecografia ocorreu a libertação completa da polia A1 em 100% dos casos e no grupo da libertação “cega” em 92.1% dos casos. O autor fundamenta esta diferença no facto de a ecografia permitir a visualização em tempo real das estruturas anatómicas e prevenção da lesão das mesmas, reduzindo a probabilidade de uma libertação percutânea incompleta por observação direta da polia. Pan et al. (9) menciona uma diferença estatisticamente significativa quando os dedos afetados foram reavaliados ao final de uma semana, apresentando taxas de resolução de 19.0% e 100%, sendo que esta última corresponde aos resultados da intervenção com recurso a ecografia. O autor enumera duas causas que levam a uma menor eficácia do primeiro procedimento: 1) Desvio do instrumento de corte; 2) Dificuldade no controlo do corte devido à profundidade. Essa diferença deixou de existir ao final do período de acompanhamento do estudo, pois os indivíduos que ainda apresentavam sintomas de dedo em gatilho foram submetidos a intervenção com auxílio de ecografia.

Tay et al. (49) foi o único autor que apresentou uma taxa de resolução do dedo em gatilho com ecografia inferior a 100%. Neste estudo, apenas um dedo pertencente ao grupo que recorreu à ecografia apresentou recorrência da patologia, enquanto no outro grupo todos os dedos afetados foram resolvidos com sucesso.

5.1.2. Evolução da Dor

A dor, apesar do seu caráter subjetivo, é um dos sintomas mais presentes numa situação de dedo em gatilho. A sua manutenção ou exacerbação no contexto pós-procedimento alerta o profissional de saúde responsável para reavaliar a situação de cada paciente e tomar as decisões clínicas necessárias para diminuir o nível de desconforto do paciente. Todos os estudos, exceto o de Pan et al. (9) por falta de dados recolhidos, apresentam uma melhora significativa ($p < 0.05$) do VAS score na amostra total dos pacientes intervencionados. Quando as duas técnicas são comparadas em confronto direto, não se observa uma diferença significativa na redução da dor

5.1.3. Complicações

A libertação percutânea do dedo em gatilho surgiu da necessidade de colmatar algumas complicações resultantes da abordagem aberta, técnica invasiva que cursa muitas vezes com formação de cicatrizes dolorosas e longos períodos de recuperação, tal como descrito no Capítulo 2. Embora haja potencial para complicações, apenas dois dos 13 estudos da libertação percutânea sem ecografia relatam recorrência do dedo em gatilho e dor residual, e um dos quatro estudos de comparação direta apresenta dor residual pós intervenção, não tendo sido documentadas complicações com relevância significativa nos quatro estudos que abordam apenas a libertação percutânea com ecografia.

Lee et al. (2) refere que no grupo da libertação sem ecografia, dos três pacientes onde não se obteve a resolução total, dois possuíam libertações incompletas da polia A1 e no último ocorreu a formação de adesões entre a cicatriz e a polia seccionada.

Pan et al. (9) refere que no grupo da libertação percutânea, 71.4% dos pacientes ainda apresentava um bloqueio ligeiro durante o movimento do dedo, enquanto que no grupo com ecografia auxiliar 100% dos dedos gatilho foram resolvidos com sucesso. Ademais, um paciente do grupo com ecografia não teve qualquer melhora dos sintomas e noutro paciente ocorreu o desvio da lâmina da polia A1 após a incisão, levando ao aparecimento de fluido dos tecidos circundantes aquando da libertação da polia.

Ainda que nestes três estudos fossem relatadas complicações resultantes da intervenção, em nenhum foi obtida a relevância estatística necessária para interpretar estes resultados como relevantes.

Muramatsu et al. (20) foi o único autor que apontou uma complicação com relevância significativa ($p=0.03$): no grupo da libertação percutânea sem ecografia, seis pacientes possuíam *triggering* residual pós-intervenção, resultante de uma libertação incompleta da polia confirmada mais tarde por cirúrgica aberta.

5.2. Objetivos Secundários

5.2.1. Satisfação do Paciente

A satisfação do paciente é um fator que facilita o processo de recuperação após a intervenção cirúrgica. Um maior nível de satisfação está associado a maior interesse em planejar novas consultas de reavaliação, maior preocupação com os cuidados a ter com curativos e práticas do dia a dia, maior transparência relativamente a outros problemas e sintomas que surjam e uma maior positividade psicológica, que possui grande impacto no tempo total de recuperação. A escala de satisfação mais frequentemente utilizada, embora não muito fidedigna pois possui menos de cinco valores, é a Escala de Moradia e Patel que se divide da seguinte forma: Satisfeito (excelente e bom) e Não-Satisfeito (razoável e fraco).

Lee et al. (2) afirma que todos os vinte pacientes (100%) que intervencionados com auxílio da ecografia demonstraram-se satisfeitos, enquanto três dos vinte e um pacientes (14.29%) do grupo sem ecografia demonstraram-se não satisfeitos com os resultados da cirurgia.

No estudo de Muramatsu et al. (20), cinquenta dos cinquenta e um pacientes (98.04%) que pertenciam ao grupo da libertação percutânea com ecografia demonstraram-se satisfeitos, enquanto cinquenta e três dos sessenta pacientes (88.33%) do grupo sem recurso a ecografia demonstraram-se satisfeitos com os resultados da cirurgia.

Tay et al. (49) utilizou a Escala Likert (1-Muito Insatisfeito; 5-Muito Satisfeito), mais fidedigna que a de Moradia e Patel, calculando a média das respostas de cada grupo para avaliar o grau de satisfação dos pacientes. Os pacientes que foram intervencionados com auxílio da ecografia apresentaram uma média de satisfação de 4.27 (± 0.66) e os do grupo intervencionado apenas com a libertação percutânea apresentaram uma média de satisfação de 4.42 (± 0.52).

No estudo de Pan et al. (9) não foram recolhidas informações acerca do grau de satisfação dos pacientes.

5.2.2. Tempo de Recuperação (AVDs/Trabalho)

Um dos fatores que melhor permite avaliar a eficácia de uma determinada intervenção cirúrgica é o tempo de recuperação para as AVDs e/ou trabalho.

Dos quatro estudos, apenas o de Tay et al. (49) recolheu informações relativamente ao tempo de recuperação. O grupo de pacientes submetidos à libertação percutânea retomou as suas funções 3.21 dias (± 1.41) após a cirurgia e o grupo com recurso à ecografia retomou as suas funções após 3.29 dias (± 2.61).

5.3. Limitações

Esta revisão sistemática possui algumas limitações:

- Reduzido número de artigos e estudos que comparam diretamente a libertação percutânea com e sem recurso a ecografia;
- Os artigos que comparam diretamente estas duas técnicas possuem amostras de pacientes muito reduzidas e com critérios de inclusão muito específicos;
- Critérios de exclusão utilizados restringem as amostras dos pacientes admitidos no estudo, não correspondendo a uma reflexão direta dos resultados obtidos na população geral;
- Condições do espaço, acesso a instrumentos cirúrgicos e experiência do cirurgião variáveis entre estudos;
- Analisando os dados recolhidos dos artigos incluídos, é possível verificar a existência de um grande número de células que não foram preenchidas pela falta de informação disponibilizada por parte de cada autor;
- Utilização de diferentes escalas, ou informação descrita de diferentes formas, para uma mesma coluna;

Todos estes pontos dificultam a comparação e análise dos resultados e comprovação da hipótese presente em cada estudo, podendo a interpretação dos resultados estar sujeita a múltiplos viés.

5.4. Propostas

Com o intuito de facilitar futuras análises relativas à hipótese levantada nesta revisão sistemática, seria profícuo o planeamento e execução de estudos que incidam sobre a temática, recolhendo um maior número de participantes, operados por um mesmo cirurgião, utilizando critérios de exclusão menos restritos e recolhendo exhaustivamente dados coerentes com termos, classificações e ou escalas frequentemente utilizadas pelos cirurgiões, permitindo que os resultados obtidos apresentem relevância científica suficiente para se poderem tirar conclusões fortes e válidas, passíveis de serem transferidas para a prática clínica na população geral.

Conclusão

Esta revisão sistemática não permite concluir que a liberação percutânea da polia A1 com recurso à ecografia é mais vantajosa que a liberação percutânea simples. Apesar de novos estudos defenderem que a integração da ecografia na intervenção percutânea permite a resolução da patologia com um menor nível de trauma causado pelos instrumentos utilizados, um menor risco de lesão de estruturas anexas e um maior grau de satisfação do paciente com o resultado da cirurgia. Não é possível afirmar que esta combinação de técnicas resulte em melhores *outcomes*, tendo em conta a bibliografia e estudos realizados até ao momento, “pelo que mais estudos serão necessários para mostrar a superioridade de uma técnica em relação a outra.”

Referências Bibliográficas

1. Panghate A, Panchal S, Prabhakar A, Jogani A. Outcome of percutaneous trigger finger release technique using a 20-gauge hypodermic needle. *J Clin Orthop Trauma*. abril de 2021;15:55–9.
2. Lee SH, Choi YC, Kang HJ. Comparative study of ultrasonography-guided percutaneous A1 pulley release versus blinded percutaneous A1 pulley release. *J Orthop Surg Hong Kong*. agosto de 2018;26(2):2309499018772368.
3. Sahu R, Gupta P. Experience of Percutaneous Trigger Finger Release under Local Anesthesia in the Medical College of Mullana, Ambala, Haryana. *Ann Med Health Sci Res*. setembro de 2014;4(5):806–9.
4. Marij Z, Aurangzeb Q, Rizwan HR, Haroon R, Pervaiz MH. Outpatient Percutaneous Release of Trigger Finger: A Cost Effective and Safe Procedure. *Malays Orthop J*. março de 2017;11(1):52–6.
5. Makkouk AH, Oetgen ME, Swigart CR, Dodds SD. Trigger finger: etiology, evaluation, and treatment. *Curr Rev Musculoskelet Med*. junho de 2008;1(2):92–6.
6. Gil JA, Hresko AM, Weiss APC. Current Concepts in the Management of Trigger Finger in Adults. *J Am Acad Orthop Surg*. 1 de agosto de 2020;28(15):e642–50.
7. Matthews A, Smith K, Read L, Nicholas J, Schmidt E. Trigger finger: An overview of the treatment options. *JAAPA*. janeiro de 2019;32(1):17–21.
8. Saldana MJ. Trigger digits: diagnosis and treatment. *J Am Acad Orthop Surg*. agosto de 2001;9(4):246–52.
9. Pan M, Sheng S, Fan Z, Lu H, Yang H, Yan F, et al. Ultrasound-Guided Percutaneous Release of A1 Pulley by Using a Needle Knife: A Prospective Study of 41 Cases. *Front Pharmacol*. 2019;10:267.
10. Gilberts ECAM, Beekman WH, Stevens HJPD, Wereldsma JCJ. Prospective randomized trial of open versus percutaneous surgery for trigger digits. *J Hand Surg*. maio de 2001;26(3):497–500.
11. Huang HK, Wang JP, Wang ST, Liu YA, Huang YC, Liu CL. Outcomes and complications after percutaneous release for trigger digits in diabetic and non-diabetic patients. *J Hand Surg Eur Vol*. setembro de 2015;40(7):735–9.
12. Mounghondo F, Van Ovestraeten L, Boushnaq MO, Schuind F. Retrograde Percutaneous Release of Trigger Finger or Thumb Using Sono-Instruments®: Detailed Technique, Pearls, and Pitfalls. *Cureus*. janeiro de 2024;16(1):e52911.
13. Moore KL, Agur AMR, Dalley AF. Clinically oriented anatomy. Eighth edition. International edition. Philadelphia: Wolters Kluwer; 2018.
14. Soltani AM, Peric M, Francis CS, Nguyen TTJ, Chan LS, Ghiassi A, et al. The Variation in the Absence of the Palmaris Longus in a Multiethnic Population of the United States: An Epidemiological Study. *Plast Surg Int*. 31 de outubro de 2012;2012:1–4.

15. Ryzewicz M, Wolf JM. Trigger Digits: Principles, Management, and Complications. *J Hand Surg.* janeiro de 2006;31(1):135–46.
16. Sampson SP, Badalamente MA, Hurst LC, Seidman J. Pathobiology of the human A1 pulley in trigger finger. *J Hand Surg.* julho de 1991;16(4):714–21.
17. Tuffaha SH, Lee WPA. Treatment of Proximal Interphalangeal Joint Contracture. *Hand Clin.* maio de 2018;34(2):229–35.
18. Jordaan PW, Klumpp R, Zeppieri M. Triggering, clicking, locking and crepitus of the finger: A comprehensive overview. *World J Orthop.* 18 de outubro de 2023;14(10):733–40.
19. Quinnell RC. Conservative management of trigger finger. *The Practitioner.* fevereiro de 1980;224(1340):187–90.
20. Muramatsu K, Rayel MF, Arcinue J, Tani Y, Kobayashi M, Seto T. A Comparison of Blinded versus Ultrasound-Guided Limited-Open Trigger Finger Release Using the Yasunaga Knife. *J Hand Surg Asian-Pac Vol.* fevereiro de 2022;27(1):124–9.
21. Patel MR, Bassini L. Trigger fingers and thumb: when to splint, inject, or operate. *J Hand Surg.* janeiro de 1992;17(1):110–3.
22. Lunsford D, Valdes K, Hengy S. Conservative management of trigger finger: A systematic review. *J Hand Ther Off J Am Soc Hand Ther.* junho de 2019;32(2):212–21.
23. Zan X, Zhou WP, Wang Y, Xu M, Zhou FS, Fang XM. Combination of ultrasound-guided percutaneous A1 pulley release and intra-tendon sheath injection improves the therapeutic outcomes in adult trigger finger patients. *Med Ultrason.* 26 de junho de 2023;25(2):153–60.
24. Weng W. Symptoms, Diagnosis, and Treatments of Stenosing Tenosynovitis. *Highlights Sci Eng Technol.* março de 2023;36:246–53.
25. Shultz KJ, Kittinger JL, Czerwinski WL, Weber RA. Outcomes of Corticosteroid Treatment for Trigger Finger by Stage. *Plast Reconstr Surg.* outubro de 2018;142(4):983–90.
26. Zhao JG, Kan SL, Zhao L, Wang ZL, Long L, Wang J, et al. Percutaneous first annular pulley release for trigger digits: a systematic review and meta-analysis of current evidence. *J Hand Surg.* novembro de 2014;39(11):2192–202.
27. Wang J, Zhao JG, Liang CC. Percutaneous release, open surgery, or corticosteroid injection, which is the best treatment method for trigger digits? *Clin Orthop.* junho de 2013;471(6):1879–86.
28. Everding NG, Bishop GB, Belyea CM, Soong MC. Risk factors for complications of open trigger finger release. *Hand N Y N.* junho de 2015;10(2):297–300.
29. Bruijnzeel H, Neuhaus V, Fostvedt S, Jupiter JB, Mudgal CS, Ring DC. Adverse events of open A1 pulley release for idiopathic trigger finger. *J Hand Surg.* agosto de 2012;37(8):1650–6.
30. Guo D, McCool L, Senk A, Tonkin B, Guo J, Lytie RM, et al. Minimally invasive thread trigger digit release: a preliminary report on 34 digits of the adult hands. *J Hand Surg Eur Vol.* novembro de 2018;43(9):942–7.

31. Nikolaou VS, Malahias MA, Kasetta MK, Sourlas I, Babis GC. Comparative clinical study of ultrasound-guided A1 pulley release vs open surgical intervention in the treatment of trigger finger. *World J Orthop.* 18 de fevereiro de 2017;8(2):163–9.
32. LORTHIOIR JJ. Surgical treatment of trigger-finger by a subcutaneous method. *J Bone Joint Surg Am.* julho de 1958;40-A(4):793–5.
33. Eastwood DM, Gupta KJ, Johnson DP. Percutaneous release of the trigger finger: an office procedure. *J Hand Surg Am.* janeiro de 1992;17(1):114–7.
34. Nakagawa H, Redmond T, Colberg R, Latzka E, White MS, Bowers RL, et al. Ultrasound-Guided A1 Pulley Release: A Systematic Review. *J Ultrasound Med Off J Am Inst Ultrasound Med.* novembro de 2023;42(11):2491–9.
35. Gulabi D, Cecen GS, Bekler HI, Saglam F, Tanju N. A study of 60 patients with percutaneous trigger finger releases: clinical and ultrasonographic findings. *J Hand Surg Eur Vol.* setembro de 2014;39(7):699–703.
36. Siddiqui AA, Rajput IM, Adeel M. Outcome of Percutaneous Release for Trigger Digits in Diabetic and Non-diabetic Patients. *Cureus.* 2 de maio de 2019;11(5):e4585.
37. Sun X, Wang H, Zhang X, He B. Use of a Percutaneous Needle Release Technique for Trigger Thumb: A Retrospective Study of 11 Patients from a Single Center. *Med Sci Monit Int Med J Exp Clin Res.* 7 de outubro de 2021;27:e931389.
38. Li SM, Chen P, Yan MZ, Du WS, Guo R, Luo T. Modified Acupotomy versus Percutaneous Release for Trigger Thumb: A Retrospective Study. *J Pain Res.* 2022;15:1141–8.
39. Aksoy A, Sir E. Complications of Percutaneous Release of the Trigger Finger. *Cureus [Internet].* 25 de fevereiro de 2019 [citado 24 de junho de 2024]; Disponível em: <https://www.cureus.com/articles/18059-complications-of-percutaneous-release-of-the-trigger-finger>
40. Mounghondo F, Van Rompaey H, Moussa MK, Schuind F. Prospective evaluation of a novel device for ultrasound-guided percutaneous treatment of carpal tunnel and trigger finger disease. Efficacy and safety of sono-instruments®. *J Ultrasound.* 10 de abril de 2024;
41. Sutter D, Treier A, Vögelin E. Sonographically controlled minimally-invasive A1 pulley release using a new guide instrument - a case series of 106 procedures in 64 patients. *BMC Musculoskelet Disord.* 10 de novembro de 2023;24(1):875.
42. Liu WC, Lu CK, Lin YC, Huang PJ, Lin GT, Fu YC. Outcomes of percutaneous trigger finger release with concurrent steroid injection. *Kaohsiung J Med Sci.* dezembro de 2016;32(12):624–9.
43. Saremi H, Hakhamaneshi E, Rabiei MAS. Percutaneous Release of Trigger Fingers: Comparing Multiple Digits with Single Digit Involvement. *Arch Bone Jt Surg.* junho de 2016;4(3):224–7.
44. Jegal M, Woo SJ, Il Lee H, Shim JW, Park MJ. Effects of simultaneous steroid injection after percutaneous trigger finger release: a randomized controlled trial. *J Hand Surg Eur Vol.* maio de 2019;44(4):372–8.

45. Çimen O, Nami Ş. Does Surgical Experience Affect the Outcomes During Percutaneous Release of the Trigger Finger? *Cureus*. setembro de 2023;15(9):e46049.
46. Inam S, Bashir MA, Islam R, Saleem MR, Bajwa MA, Nadeem WA. Comparison of Percutaneous A1 Pulley Release versus Steroid Injection in Terms of Mean Pain Score in Trigger Digits. *Pak Armed Forces Med J*. 2023;73:S128–31.
47. Yang TC, Fufa D, Huang HK, Huang YC, Chang MC, Wang JP. Percutaneous A1 Pulley Release Combined with Finger Splint for Trigger Finger with Proximal Interphalangeal Joint Flexion Contracture. *J Hand Surg Asian-Pac Vol*. setembro de 2019;24(3):270–5.
48. Luanchumroen N. Ultrasound-guided percutaneous a1 pulley release: Needle technique. *J Med Assoc Thai*. 2018;101(11):1543–9.
49. Tay JQ, Tan LH, Tay JS, Lim ZL. Percutaneous over traditional: Efficacy of minimally invasive trigger finger release amidst COVID-19 constraints in Malaysia. *J Plast Reconstr Aesthetic Surg JPRAS*. novembro de 2023;86:192–4.

Anexos

Anexo 1 – Dados dos Artigos Incluídos

Tabela 5 – Dados Recolhidos Pré-Intervenção

(continua)

Nº	Autor, Ano	Número de Participantes	Sexo	Idade Média em Anos	Crítérios Para Indicação Cirúrgica	Crítérios de Exclusão	Comorbilidades	Dedos Envolvidos*1	Classificação do Dedo em Gatilho (Escala de Quinell)	Grupo de Controlo	
1	Sahu et al. (3) 2014	46	M 16 F 30	52 (42-68)	>6 meses com sintomas persistentes, apesar de tratamento conservador; >3 infiltrações para tratamento;	Cirurgias prévias; Outras patologias da mão;	Utilizado como critério de exclusão de participantes;	46 (20/5/15/5/1)	NA	NA	
2	Huang et al. (11) 2015	154	NA	59.2 (28-84)	≥4 meses com gatilho doloroso; Não resolução da patologia com tratamentos conservadores Grau II ou III na classificação e Quinell;	Hx de tumor na mão; Patologia imunológica; Trauma ou cirurgia prévia à mão; Défice neurológico na mesma extremidade superior;	DM (48 pacientes)	18	128 (44/6/42/35/1)	II – 81 dedos	Pacientes Não Diabéticos
		7		22 dedos múltiplos				III – 47 dedos			
		Diabéticos 48		56.8 (30-79)				59 (22/4/18/15/0)	II – 37 dedos		
								11 dedos múltiplos	III – 22 dedos		
3	Liu et al. (42) 2016	195	M 62 F 133	58.91 (±10.13)	Sintomas do dedo gatilho ≥ II grau de Quinell	Pacientes com dedos pós-traumáticos, ou dedos com artrite	STC (18 pacientes) DM (30 pacientes)	229 (63/36/81/44/5)	II – 28 dedos III – 123 dedos	Pacientes intervencionados com PSE sem infiltração simultânea	

Libertação Percutânea do Dedo em Gatilho – Uma Revisão Sistemática

Nº	Autor, Ano	Número de Participantes		Sexo	Idade Média em Anos	Crítérios Para Indicação Cirúrgica	Crítérios de Exclusão	Comorbilidades	Dedos Envolvidos*1		Classificação do Dedo em Gatilho (Escala de Quinnell)	Grupo de Controlo
						Pacientes sem infiltração ou libertação cirúrgica prévia	inflamatória e não inflamatória		Dedos múltiplos existentes, mas não especificados		IV – 78 dedos	(Estudo comparativo entre PSE sem infiltração e PSE com infiltração)
4	Saremi et al. (43) 2016	100	Pacientes com dedo gatilho único 76	M 20 F 56	52	NA	Pacientes com cirurgia prévia Dedo em gatilho congénito Infiltração de corticosteroides 3 meses antes da intervenção Patologias que envolvam as articulações ou tecidos conjuntivos da mão Pacientes com STC ou Síndrome de Quervain	DM (5 pacientes)	131 (NA)	53 dedos múltiplos	II III IV (Não foi discriminada a distribuição dos pacientes na escala de Quinnell)	NA
			Pacientes com dedo gatilho múltiplo 24	M 2 F 22	50				(O autor refere que no grupo com dedo gatilho único, com 76 pacientes, foram intervencionados 78 dedos e no grupo com dedo gatilho múltiplo, com 24 pacientes, foram intervencionados 53 dedos)			
5	Marij et al. (4) 2017	52		M 23 F 29	49.65 (19-69)	Diagnóstico clínico com dor, rigidez e dificuldade no movimento do dedo afetado	<18 anos Pacientes com dedo gatilho recorrente Pacientes medicados com anticoagulantes	NA	52 (20/15/13/4/0)		I – 12 dedos II – 20 dedos III – 20 dedos	NA
6	Jegal et al (44) 2019	91	PSE 46	M 7 F 39	58 (±7.4)	Pacientes com 20-80 anos com sintomas de dedo gatilho	Pacientes com artrite reumatoide, DM I, infeção ativa,	NA	91	46 (19/7/15/5/0)	*2 II – 1 dedo III – 15 dedos	PSE

Libertação Percutânea do Dedo em Gatilho – Uma Revisão Sistemática

Nº	Autor, Ano	Número de Participantes		Sexo	Idade Média em Anos	Crítérios Para Indicação Cirúrgica	Crítérios de Exclusão	Comorbilidades	Dedos Envolvidos*1	Classificação do Dedo em Gatilho (Escala de Quinnell)	Grupo de Controlo
						persistentes ≥6 meses Não resolução da patologia com tratamentos conservadores	contratura de Dupuytren >3 infiltrações prévias ou com 1 infiltração no mês anterior Pacientes grávidas			IV – 12 dedos V – 18 dedos	
		PSE seguida c/ infiltração 45	M 13 F 32	58 (±7.6)	45 (12/8/17/8/0)				II – 1 dedo III – 10 dedos IV – 18 dedos V – 16 dedos		
7	Siddiqui et al. (36) 2019	100	Não Diabéticos 50	M 38 F 12	38.17 (±8.87)	Diagnóstico clínico com dor, rigidez e dificuldade no movimento do dedo afetado	Recusa do consentimento informado; Pacientes com dedo gatilho recorrente; Pacientes medicados com anticoagulantes ;	DM (50 pacientes)	50 (23/18/3/6/0)	*2 I – 4 dedos II – 8 dedos III – 19 dedos IV – 13 dedos V – 6 dedos	Pacientes Não Diabéticos
		Diabéticos 50	M 24 F 26	41.58 (±11.49)	50 (27/11/7/5/0)				*2 I – 3 dedos II – 4 dedos III – 14 dedos IV – 18 dedos		

Libertação Percutânea do Dedo em Gatilho – Uma Revisão Sistemática

Nº	Autor, Ano	Número de Participantes		Sexo	Idade Média em Anos	Crítérios Para Indicação Cirúrgica	Crítérios de Exclusão	Comorbilidades	Dedos Envolvidos*1		Classificação do Dedo em Gatilho (Escala de Quinell)	Grupo de Controlo
											V – 11 dedos	
8	Yang et al. (47) 2019	65	Sem Tala 35	M 21 F 14	64 (±4.6)	Grau II ou III na classificação e Quinell concomitante com contratura da articulação PIP ≥3 meses;	Pacientes que apresentem contratura da articulação PIP antes dos sintomas gatilho; Doença reumatoide ou artrite degenerativa e DM; Trauma recente; Perda de <i>follow-up</i> ; Infiltração corticosteroide nos 6 meses prévios ao estudo;	Contratura da articulação PIP	65	35 (0/0/25/10/0)	II – 11 III – 24	Sem Tala
			Com Tala 30	M 19 F 11	63.7 (±5.8)				30 (0/0/21/9/0)	II – 13 III – 17		
9	Panghate et al (1) 2021	64		NA	53.12 (31-77)	>3 meses com sintomas persistentes, apesar de tratamento conservador;	Pacientes com <i>triggering</i> noutras polias que não a A1; Pacientes com hipotiroidismo, artrite reumatoide;	NA	80 (41/8/11/20/0) 29 dedos múltiplos: 10 pacientes com 2 dedos múltiplos e 3 pacientes com 3 dedos múltiplos		I – 1 dedo II – 7 dedos III – 48 dedos IV – 24 dedos	NA
10	Sun et al. (37) 2021	11		M 5	50.7 (35-66)	>3 meses com sintomas persistentes,	NA	NA	11 (11/0/0/0/0)		*2 III – 4 dedos	NA

Libertação Percutânea do Dedo em Gatilho – Uma Revisão Sistemática

Nº	Autor, Ano	Número de Participantes		Sexo	Idade Média em Anos	Crítérios Para Indicação Cirúrgica	Crítérios de Exclusão	Comorbilidades	Dedos Envolvidos*1		Classificação do Dedo em Gatilho (Escala de Quinell)	Grupo de Controlo
				F 6		apesar de tratamento conservador; Sintomas do dedo gatilho ≥ III grau de Quinell					IV – 4 dedos V – 3 dedos	
11	Li et al. (38) 2022	305	Técnica Percutânea 129	M 39 F 90	57.1 (35-78)	≥3 meses com sintomas do dedo gatilho ≥ II grau de Quinell	Pacientes com cirurgia de libertação prévia; Doença reumatoide e DM; Défice neurológico grave das extremidades superiores; Perda de <i>follow-up</i>	NA	334	140 (140/0/0/0/0)	II – 72 dedos III – 68 dedos	Técnica Percutânea
	Acupotomia modificada 176		M 45 F 131	55.5 (30-72)	194 (194/0/0/0/0)					II – 96 dedos III – 98 dedos		
12	Çimen et al. (45) 2023	678		M 251 F 427	52.8 (±11.0)	>18 anos de idade >4 meses com sintomas persistentes, apesar de tratamento conservador	Pacientes que não atenderam ao último <i>follow-up</i> e que tiveram <i>follow-up</i> <6 meses	DM	954 (419/76/184/196/79) (185 dedos múltiplos)	NA	NA	
13	Inam et al. (46) 2023	110		NA	39.16 (±12.22)	15-60 anos Diagnosticados clinicamente com TF VAS >5 Não resolução da patologia com	Cirurgia prévia DM, artrite reumatoide, infeções, doença vascular periférica, sintomas neuropáticos,	NA	NA	NA	NA	

Libertação Percutânea do Dedo em Gatilho – Uma Revisão Sistemática

Nº	Autor, Ano	Número de Participantes		Sexo	Idade Média em Anos	Crítérios Para Indicação Cirúrgica	Crítérios de Exclusão	Comorbilidades	Dedos Envolvidos*1	Classificação do Dedo em Gatilho (Escala de Quinnell)	Grupo de Controlo
						tratamentos conservadores	síndrome de dor regional complexa e doenças metabólicas				
14	Guo et al. (30) 2018	24		M 6 F 18	58 (36-82)	Grau II a IV na escala de Quinnell Não resolução da patologia com tratamentos conservadores Pacientes que pediram intervenção cirúrgica	Variações anatómicas detetadas por ecografia que interferissem com o curso dos instrumentos cirúrgicos utilizados	DM (5 pacientes) AR (1 paciente)	34 (11 polegares e 23 dedos não discriminados)	NA	NA
15	Luanchu mroen et al. (48) 2018	33		NA	NA	>20 anos ≥4 meses com sintomas do dedo gatilho ≥ II grau de Quinnell Não resolução da patologia com tratamentos conservadores	Pacientes com doença crónica do tecido conjuntivo, artrite reumatoide e distúrbios de coagulação; Pacientes com cirurgia prévia; Pacientes grávidas;	NA	39	NA	NA
16	Zan et al. (24) 2023	50	PCE sem infiltração simultânea 25	M 8 F 17	53.3 (±9.1)	Pacientes com >18 ano com dedo gatilho de grau II a IV	Pacientes com DM, artrite reumatoide e outras doenças sistémicas;	NA	25 (15 polegares)	II – 13 dedos III – 6 dedos IV – 6 dedos	PCE sem infiltração simultânea

Libertação Percutânea do Dedo em Gatilho – Uma Revisão Sistemática

Nº	Autor, Ano	Número de Participantes		Sexo	Idade Média em Anos	Critérios Para Indicação Cirúrgica	Critérios de Exclusão	Comorbilidades	Dedos Envolvidos*1	Classificação do Dedo em Gatilho (Escala de Quinell)	Grupo de Controlo
			PCE com infiltração simultânea 25	M 7 F 18	53.4 (±11.4)	na escala de Quinell ≥3 meses com sintomas do dedo gatilho	Pacientes com patologia do punho; Pacientes com infeção local; Pacientes com distúrbio de coagulação;		25 (16 polegares)	II – 12 dedos III – 8 dedos IV – 5 dedos	
17	Moungondo et al. (40) 2024	15		M 8 F 7	57.8 (±8.0)	≥18 anos de idade Diagnóstico clínico dor, rigidez e dificuldade no movimento do dedo afetado sem contratura em flexão >30°, confirmada com recurso a ecografia	Pacientes com nanismo, infeção ativa ou prévia recente da mão, problemas de coagulação ou com contraindicação anestésica; Fratura ou luxação prévia, trauma ou patologias que afetem a anatomia da mão; Pacientes com patologias cujos riscos clínicos sobreponham os benefícios da intervenção ou aumentem o risco de lesão pós-operatória; Pacientes com cirurgia prévia ou recebendo	DM (4 pacientes)	15 (4 polegares)	I – 6 dedos II – 6 dedos III – 2 dedos IV – 1 dedo	NA

Libertação Percutânea do Dedo em Gatilho – Uma Revisão Sistemática

Nº	Autor, Ano	Número de Participantes		Sexo	Idade Média em Anos	Critérios Para Indicação Cirúrgica	Critérios de Exclusão	Comorbilidades	Dedos Envolvidos*1		Classificação do Dedo em Gatilho (Escala de Quinnell)	Grupo de Controlo
							tratamento à data do estudo; Pacientes com TF de longa evolução, com contraturas em flexão >30º Identificação insuficiente do tecido lesado					
18	Lee et al. (2) 2018	41	PSE 21	M 5 F 16	58.9 (26-88)	≥ 6 meses com sintomas persistentes, apesar de tratamento conservador	<20 anos; Pacientes com osteoartrite severa, artrite reumatoide ou doença combinada, como Síndrome de Quervain; Grau 0 ou I na escala de Quinnell;	NA	48	25 (8/3/8/4/2)	II – 5 dedos III – 13 dedos IV – 7 dedos	PSE
			PCE 20	M 6 F 14	56.1 (22-87)					23 (9/2/6/5/1)	II – 5 dedos III – 11 dedos IV – 7 dedos	
19	Pan et al. (9) 2019	41	PSE 21	F 41	56 (47-67)	>3 meses com apresentação clínica de dedo em gatilho	Pacientes com cirurgia aberta prévia; Pacientes com artrite reumatoide ou outra patologia da mão concomitante; Pacientes com uma espessura da polia A1 superior a 1 dedo;	NA	41	21 (6/3/9/3/0)	II – 2 dedos III – 8 dedos IV – 11 dedos	PSE
			PCE 20		58 (45-72)					20 (7/2/8/3/0)	I – 16 dedos II – 3 dedos III – 1 dedo IV – 1 dedo	

Libertação Percutânea do Dedo em Gatilho – Uma Revisão Sistemática

Nº	Autor, Ano	Número de Participantes		Sexo	Idade Média em Anos	Crítérios Para Indicação Cirúrgica	Crítérios de Exclusão	Comorbilidades	Dedos Envolvidos*1		Classificação do Dedo em Gatilho (Escala de Quinell)	Grupo de Controlo
20	Muramatsu et al. (20) 2022	111	PSE 60	M 33 F 27	68.3 (43-85)	NA	Pacientes com dedo gatilho no polegar	NA	138	76 (0/7/45/23/1)	III – 20 pacientes	NA
			PCE 51	M 17 F 34						67.7 (44-87)	17 pacientes com dedos múltiplos	
21	Tay et al. (49) 2023	33	PSE 10	M 2 F 8	54.6 (±7.9)	NA	NA	DM (4 pacientes)	42	12	NA	NA
			PCE 23	M 5 F 18						55.3 (±9.8)	11 pacientes com dedos múltiplos	
								DM (12 pacientes)		30		

Legenda: NA – Não aplicável. PSE – Liberação Percutânea sem Ecografia. PCE – Liberação Percutânea com Ecografia. *1 Os dedos afetados são apresentados da seguinte forma: polegar/indicador/médio/anelar/mínimo. *2 Escala de Quinell modificada, descrita por Patel et al. (21) **Laranja** – Estudos que incidem na PSE. **Verde** – Estudos que incidem na PCE. **Azul** – Estudos que incidem em ambas as técnicas diretamente.

Tabela 6 – Resultados Obtidos Pós-Intervenção

(continua)

Nº	Autor, Ano	Tipo de Intervenção Percutânea	Resolução do Dedo em Gatilho	Follow-Up	Evolução da Dor	Tempo de Recuperação (para AVDs/Trabalho)	Grau de Satisfação do Paciente	Complicações (com diferença significativa)
1	Sahu et al. (3) 2014	PSE	Dedos gatilho resolvidos: 38 (82.6%)	1º mês: semanalment e Até ao 6º mês: mensalmente	Alívio total: 82.6% (38 pacientes) Alívio parcial: 13.0% (6 pacientes) Sem Alívio: 4.3% (2 pacientes)	NA	Excelente: 82.6% (38 pacientes) Bom: 13.0% (6 pacientes) Fraco: 4.3% (2 pacientes)	Nenhuma complicação com diferença significativa relatada.
2	Huang et al. (11) 2015	PSE	Curto prazo Dedos gatilho resolvidos: 128 (100%) Longo prazo Dedos gatilho resolvidos: 122 (95.4%)	2 semanas 3 meses (Curto Prazo) 2 anos (Longo Prazo)	Curto Prazo 3 dedos (5%) em pacientes diabéticos e 6 dedos (4.6%) em pacientes não-diabéticos apresentam dor Longo Prazo 15 dedos (25.4%) em pacientes diabéticos e 18 dedos (14.1%) em pacientes não diabéticos apresentam dor	NA	Curto Prazo Muito satisfeitos: 122 (95.3%) Satisfeitos: 6 (5%) Longo Prazo Muito satisfeitos: 104 (81.3%) Satisfeitos: 18 (14.1%) Não satisfeitos: 6 (4.6%)	Recorrências: 9 dedos (15.2%) em pacientes diabéticos e 6 dedos (4.6%) em pacientes não diabéticos
			Curto prazo Dedos gatilho resolvidos: 59 (100%) Longo prazo Dedos gatilho resolvidos: 50 (84.8%)					

Libertação Percutânea do Dedo em Gatilho – Uma Revisão Sistemática

Nº	Autor, Ano	Tipo de Intervenção Percutânea	Resolução do Dedo em Gatilho	Follow-Up	Evolução da Dor	Tempo de Recuperação (para AVDs/Trabalho)	Grau de Satisfação do Paciente	Complicações (com diferença significativa)
							<p>Curto Prazo Muito satisfeitos: 56 (94.9%)</p> <p>Satisfeitos: 3 (5%)</p> <p>Longo Prazo Muito satisfeitos: 35 (59.3%)</p> <p>Satisfeitos: 15 (25.4%)</p> <p>Não satisfeitos: 9 (15.2%)</p>	
3	Liu et al. (42) 2016	PSE	Dedos gatilho resolvidos: 227 (99.1%) (Registado 12 semanas pós-intervenção)	1 semana 6 semanas 12 semanas	Alívio total: 99.1% dos pacientes	1.67 dias (±0.47)	NA	Nenhuma complicação com diferença significativa relatada.

Libertação Percutânea do Dedo em Gatilho – Uma Revisão Sistemática

Nº	Autor, Ano	Tipo de Intervenção Percutânea	Resolução do Dedo em Gatilho	Follow-Up	Evolução da Dor		Tempo de Recuperação (para AVDs/Trabalho)	Grau de Satisfação do Paciente	Complicações (com diferença significativa)
4	Saremi et al. (43) 2016	PSE	Dedos gatilhos resolvidos: 131 (100%) (Registado imediatamente pós-intervenção)	Logo após a operação 3 semanas 3 meses 6 meses 1 ano	No <i>follow-up</i> da 3ª semana registou-se uma média da escala <i>Visual Pain Score</i> (VPS) significativamente superior nos dedos múltiplos em relação aos dedos únicos Nos restantes a diferença não é estatisticamente relevante Nos dedos únicos, a média de dias em que os pacientes recorreram a analgesia foi de 4.36 dias e nos dedos múltiplos foi de 11.20 dias		NA	NA	Nenhuma complicação com diferença significativa relatada.
5	Marij et al. (4) 2017	PSE	Dedos gatilho resolvidos: 52 (100%)	1 semana 3 meses	NA		NA	Muito satisfatória: 24 pacientes (46.2%) Satisfatória: 22 pacientes (42.3%) Insatisfatória: 6 pacientes (11.5%)	Nenhuma complicação com diferença significativa relatada.
6	Jegal et al. (44) 2019	PSE	NA	3 semanas 3 meses	Avaliada de acordo com a <i>Visual Analog</i>	3 semanas 2.3 3 meses 1.3	NA	NA	Nenhuma complicação com diferença significativa relatada.

Libertação Percutânea do Dedo em Gatilho – Uma Revisão Sistemática

Nº	Autor, Ano	Tipo de Intervenção Percutânea	Resolução do Dedo em Gatilho	Follow-Up	Evolução da Dor	Tempo de Recuperação (para AVDs/Trabalho)	Grau de Satisfação do Paciente	Complicações (com diferença significativa)
					<p><i>Scale</i> (VAS) média</p> <p>3 semanas 2.0</p> <p>3 meses 2.0</p>			
7	Siddiqui et al. (36) 2019	PSE	Dedos gatilho resolvidos: 84 (100%) (Registado 6 semanas pós-intervenção)	1 semana 1 mês 6 meses	<p>1 semana (43 pacientes) Sem dor: 17 (39.5%) Dor leve: 20 (46.5%) Dor moderada: 6 (13.9%)</p> <p>1 e 6 meses (39 pacientes) Sem dor: 39 (100%)</p> <p>1 semana (48 pacientes) Sem dor: 10 (20.8%) Dor leve: 20 (41.6%) Dor moderada: 11 (23%) Dor severa: 7 (14.5%)</p> <p>1 mês (45 pacientes) Sem dor: 27 (60%) Dor leve: 14 (33.3%) Dor moderada: 3 (6.7%)</p> <p>6 meses Sem dor: 36 (80.0%) Dor leve: 9 (20.0%)</p>	NA	NA	<p>No <i>follow-up</i> da 1ª semana, 2/48 (4.2%) dos pacientes diabéticos desenvolveram uma infecção no local intervencionado</p> <p>Infeção no local de intervenção que resolveu após prescrição de antibiótico empírico.</p> <p>(Não existe informação relativamente à significância deste resultado)</p>
8	Yang et al. (47) 2019	PSE	Dedos gatilho resolvidos: 65 pacientes (100%)	Pós-operatório 3 meses 6 meses	Apenas 3 pacientes relataram dor: 2 no grupo sem tala, 1 no grupo com tala	NA	Satisfeitos: 65 pacientes (Registado 6 meses pós-intervenção)	Nenhuma complicação com diferença significativa relatada.

Libertação Percutânea do Dedo em Gatilho – Uma Revisão Sistemática

Nº	Autor, Ano	Tipo de Intervenção Percutânea	Resolução do Dedo em Gatilho	Follow-Up	Evolução da Dor		Tempo de Recuperação (para AVDs/Trabalho)	Grau de Satisfação do Paciente	Complicações (com diferença significativa)
9	Panghate et al (1) 2021	PSE	Dedos gatilho resolvidos: 76 (95%) (Registado 1 ano pós-intervenção)	Pós-operatório 1 mês 6 meses 1 ano	Avaliada de acordo com a escala VAS (média)	Pré-operatório 8.03 (±0.97) Pós-operatório 2.14 (±1.46) 1 mês 1.21 (±1.48) 6 meses 1.79 (±0.65) 1 ano 0.44 (±0.95)	NA	NA	3 pacientes desenvolveram sensibilidade na cicatriz (Não existe informação relativamente à significância deste resultado)
10	Sun et al. (37) 2021	PSE	Dedos gatilho resolvidos: 8 (72%)	Pós-operatório 3 semanas 3 meses	Avaliada em 3 parâmetros de acordo com a escala VAS, sendo 30 o valor máximo (média)	Pré-operatório 21.6 (± 2.7) 3 semanas 3.8 (±0.6)	No <i>follow-up</i> feito aos 3 meses, todos os pacientes já tinham voltado as AVDs	Muito satisfeitos: 8 pacientes Satisfeitos: 3 pacientes	NA

Libertação Percutânea do Dedo em Gatilho – Uma Revisão Sistemática

Nº	Autor, Ano	Tipo de Intervenção Percutânea	Resolução do Dedo em Gatilho	Follow-Up	Evolução da Dor	Tempo de Recuperação (para AVDs/Trabalho)	Grau de Satisfação do Paciente	Complicações (com diferença significativa)
11	Li et al. (38) 2022	PSE	<p>Curto prazo Dedos gatilho resolvidos: 140 (100%)</p> <p>Longo prazo Dedos gatilho resolvidos: 128 (91.4%)</p>	<p>1 semana 3 meses (Curto prazo) 2 anos (Longo prazo)</p>	<p>Curto prazo Dor residual: 6 pacientes (4.3%)</p> <p>Longo prazo Dor residual: 22 pacientes (15.7%)</p>	NA	<p>Curto prazo Muito satisfeitos: 127 pacientes (90.7%)</p> <p>Satisfeitos: 6 pacientes (4.3%)</p> <p>Não Satisfeitos: 7 pacientes (5.0%)</p> <p>Longo prazo Muito satisfeitos: 103 pacientes (73.6%)</p> <p>Satisfeitos: 22 pacientes (15.7%)</p> <p>Não Satisfeitos: 16 pacientes (11.4%)</p>	<p>Curto prazo 6 dedos (4.3%) com dor residual</p> <p>Longo prazo 12 dedos gatilho recorrentes (8.6%) 22 dedos (15.7%) com dor residual</p>
			<p>Curto prazo Dedos gatilho resolvidos: 194 (100%)</p> <p>Longo Prazo Dedos gatilho resolvidos: 192 (99.0%)</p>		<p>Curto prazo Dor residual: 30 pacientes (15.5%)</p> <p>Longo Prazo Dor residual: 9 pacientes (4.6%)</p>		<p>Curto prazo Muito satisfeitos: 160 pacientes (82.5%)</p> <p>Satisfeitos: 25 pacientes (12.9%)</p> <p>Não Satisfeitos: 9 pacientes (4.6%)</p> <p>Longo prazo Muito satisfeitos: 183 pacientes (94.3%)</p> <p>Satisfeitos: 9 pacientes (4.6%)</p> <p>Não Satisfeitos: 2 pacientes (1.0%)</p>	<p>Curto prazo 30 dedos (15.5%) com dor residual</p> <p>Longo prazo 2 dedos (1.0%) gatilho recorrentes 9 dedos (4.6%) com dor residual</p>

Libertação Percutânea do Dedo em Gatilho – Uma Revisão Sistemática

Nº	Autor, Ano	Tipo de Intervenção Percutânea	Resolução do Dedo em Gatilho	Follow-Up	Evolução da Dor	Tempo de Recuperação (para AVDs/Trabalho)	Grau de Satisfação do Paciente	Complicações (com diferença significativa)
12	Çimen et al. (45) 2023	PSE	Dedos gatilho resolvidos: 932 (96.9%)	Média de 54.87 meses (6-124)	Na avaliação final 42 pacientes (6.2%) ainda relatavam dor	NA	Muito satisfeitos: 636 pacientes (93.8%) Satisfeitos: 22 (3.2%) Não satisfeitos: 20 (3.0%)	Nenhuma complicação com diferença significativa relatada.
13	Inam et al. (46) 2023	PSE	NA	1 mês	Avaliada de acordo com a escala VAS (média): 3.62	NA	NA	Nenhuma complicação com diferença significativa relatada.
14	Guo et al. (30) 2018	PCE	Dedos gatilho resolvidos: 34 (100%)	24 horas pós-operatório 1 semana 1 mês 3 meses 6 meses 1 ano	O paciente com artrite reumatoide reportou um aumento da dor 2 semanas após a intervenção que foi resolvida com infiltração	A maioria dos pacientes, embora os dados exatos não estivessem disponíveis, retornou às atividades diárias leves logo após o procedimento Em 6 pacientes empregados: 2 retornaram ao trabalho no dia seguinte e 4 retornaram num período de 3-6 dias	NA	Nenhuma complicação com diferença significativa relatada.
15	Luanchu mroen et al. (48) 2018	PCE	Dedos gatilho resolvidos: 32 (96.2%)	1 semana 6 meses	Ao final de um dia, nenhum paciente relatou dor	Tempo médio de retorno às AVDs 2 dias	NA	Nenhuma complicação com diferença significativa relatada.

Libertação Percutânea do Dedo em Gatilho – Uma Revisão Sistemática

Nº	Autor, Ano	Tipo de Intervenção Percutânea	Resolução do Dedo em Gatilho	Follow-Up	Evolução da Dor	Tempo de Recuperação (para AVDs/Trabalho)	Grau de Satisfação do Paciente	Complicações (com diferença significativa)
16	Zan et al. (24) 2023	PCE	Dedos gatilho resolvidos: 50 (100%) (Registado 1 ano pós-intervenção)	24 horas pós-operatório 1 semana 1 mês 1 ano	Tanto 24h como 1 mês após a intervenção, menos pacientes do grupo PCE com infiltração relataram dor em relação ao grupo PCE sem infiltrações	NA	NA	Nenhuma complicação com diferença significativa relatada.
17	Moungondo et al. (40) 2024	PCE	Dedos gatilho resolvidos: 15 (100%) (Registado 2 meses pós-intervenção)	1 semana 2 meses	1 semana Resolução completa: 3 (20.0%) Boa resolução: 9 (60.0%) Fracá resolução: 2 (13.3%) Sem melhoria: 1 (6.6%) 2 meses Resolução completa: 13 (86.6%) Boa resolução: 1 (6.6%) Fracá resolução: 1 (6.6%)	Tempo de retorno às AVDs 2.8 dias (± 2.4) Tempo de retorno ao trabalho: 3.5 dias (± 4.3)	NA	Nenhuma complicação com diferença significativa relatada.

Libertação Percutânea do Dedo em Gatilho – Uma Revisão Sistemática

Nº	Autor, Ano	Tipo de Intervenção Percutânea	Resolução do Dedo em Gatilho	Follow-Up	Evolução da Dor		Tempo de Recuperação (para AVDs/Trabalho)	Grau de Satisfação do Paciente		Complicações (com diferença significativa)
18	Lee et al. (2) 2018	AMBAS	Dedos gatilho resolvidos: 18 (85.7%)	Média de 5.8 meses (4-9)	Avaliada de acordo com a escala VAS (média)	Pré-operatório 4.57 (± 1.26) 2 semanas 2.15 (± 1.06) 4 semanas 1.15 (± 0.83) Último follow-up 0.57 (± 1.01)	NA	Avaliado de acordo com a classificação de Patel e Moradia	Satisfatória : 18 pacientes Não satisfatória : 3 pacientes	Nenhuma complicação com diferença significativa relatada.
			Dedos gatilho resolvidos: 20 (100%)	Média de 6.2 meses (3-12)		Pré-operatório 4.42 (± 1.53) 2 semanas 1.10 (± 0.87) 4 semanas 0.57 (± 0.76) Último follow-up 0.31 (± 0.47)			Satisfatória : 20 pacientes	
19	Pan et al. (9) 2019	AMBAS	Registado 7 semanas pós-intervenção	Média de 15.7 meses (15-18)	NA	NA	NA	NA	NA	Nenhuma complicação com diferença significativa relatada.
			Dedos gatilho resolvidos: 4 (19%)	Média de 12.2 meses (12-13)						

Libertação Percutânea do Dedo em Gatilho – Uma Revisão Sistemática

Nº	Autor, Ano	Tipo de Intervenção Percutânea	Resolução do Dedo em Gatilho	Follow-Up		Evolução da Dor		Tempo de Recuperação (para AVDs/Trabalho)	Grau de Satisfação do Paciente		Complicações (com diferença significativa)
20	Muramatsu et al. (20) 2022	AMBAS	Dedos gatilho resolvidos: 70 (92.1%)	Média em meses	2.3 (1-8)	Avaliada de acordo com a escala VAS (média)	Pré-operatório 4.2 (±0.7) 1 semana 1.9 (±0.7) 4 semanas 0.5 (±0.7)	NA	Avaliado de acordo com a classificação de Patel e Moradia	Excelente: 8 pacientes Bom: 45 pacientes Razoável: 3 pacientes Fraco: 4 pacientes	6 dedos (10.0%) com dor residual
			Dedos gatilho resolvidos: 62 (100%)		3.7 (1-8)						
21	Tay et al. (49) 2023	AMBAS	Dedos gatilho resolvidos: 12 (100%)	2 semanas 3 meses 6 meses	Avaliada de acordo com a escala VAS (média)	2 semanas 1.17 (±1.27)	3.21 dias (±1.41)	Avaliado de acordo com a escala de 5 pontos de Likert (média)	4.42 (±0.52)	Nenhuma complicação com diferença significativa relatada.	
3 meses 0.67 (±1.07)											
6 meses 0.08 (±0.29)											

Libertação Percutânea do Dedo em Gatilho – Uma Revisão Sistemática

Nº	Autor, Ano	Tipo de Intervenção Percutânea	Resolução do Dedo em Gatilho	Follow-Up	Evolução da Dor	Tempo de Recuperação (para AVDs/Trabalho)	Grau de Satisfação do Paciente		Complicações (com diferença significativa)
			Dedos gatilho resolvidos: 29 (96.7%)		2 semanas 1.39 (±1.28) 3 meses 0.31 (±0.49) 6 meses 0.03 (±0.18)	3.29 dias (±2.61)		4.27 (±0.66)	

Legenda: NA – Não aplicável. PSE – Liberação Percutânea sem Ecografia. PCE – Liberação Percutânea com Ecografia. **Laranja** – Estudos que incidem na PSE. **Verde** – Estudos que incidem na PCE. **Azul** – Estudos que incidem em ambas as técnicas diretamente.