



UNIVERSIDADE DA BEIRA INTERIOR  
Ciências da Saúde

# **Rotura do Ligamento Cruzado Anterior e as diferentes opções de enxerto na sua reconstrução cirúrgica**

**João Ricardo Resende dos Santos**

Dissertação para obtenção do Grau de Mestre em  
**Medicina**  
(Ciclo de Estudos Integrado)

Orientador: Professor Doutor Jorge Pon

**Covilhã, maio de 2019**

# Dedicatória

Aos meus pais, irmã e namorada.

# Agradecimentos

Agradeço à Universidade da Beira Interior, à Faculdade de Ciências da Saúde e à cidade da Covilhã, pelos magníficos 6 anos que me proporcionaram.

Agradeço ao Professor Doutor Jorge Pon pelo suporte estrutural na realização deste projeto.

Por fim, agradeço a todos aqueles que direta ou indiretamente fizeram parte deste percurso e me ajudaram a concretizar este objetivo.

## Resumo

O Ligamento Cruzado Anterior (LCA) é o ligamento do joelho que mais frequentemente sofre rotura. Por essa razão, a lesão do LCA tem vindo a ser objeto de análise e discussão, nomeadamente no que concerne aos diferentes tipos de enxerto que do ponto de vista clínico e funcional se têm revelado como a melhor opção de tratamento cirúrgico, mas também os seus *outcomes* clínicos, que possam ser úteis na escolha do melhor enxerto tendo em conta cada doente.

A lesão do LCA pode conduzir a dor, laxidez do joelho, instabilidade funcional, dificuldade na realização da atividade de vida diária, diminuição ou interrupção da *performance* desportiva, aumentando ainda o risco de lesões meniscais e cartilagíneas. No entanto, apenas a avaliação feita com base na realização de exame físico e complementar permite um diagnóstico adequado da lesão/rotura do LCA. Na maioria dos casos justifica-se a reconstrução cirúrgica recorrendo a enxerto. No entanto, existe na literatura algum desacordo relativamente à escolha do enxerto.

Neste trabalho pretende-se apresentar uma revisão sistemática e atualizada sobre os tipos de enxerto mais usados na cirurgia reconstrutiva para, dessa forma, facilitar a tomada de decisão relativamente ao tipo de enxerto adequado às características individuais de cada paciente.

## Palavras-chave

Ligamento Cruzado Anterior; Cirurgia de reconstrução; Osso-tendão-osso; Isquiotibiais; Quadricípite.

## Abstract

The anterior cruciate ligament is the most frequently ruptured knee ligament. For this reason, ACL injury has been the object of analysis and discussion, especially with regard to the different types of graft that from the clinical and functional point of view have proven to be the best option for surgical treatment as well as their clinical outcomes, which may be useful in choosing the best graft taking into account each patient.

Anterior cruciate ligament injury may lead to pain, laxity of the knee, functional instability, difficulty performing daily life activities, decreased or disrupted sports performance, and further increase the risk of meniscal and cartilaginous injuries. However, only the evaluation based on physical and complementary examination allows an adequate diagnosis of ACL injury / rupture. In most cases surgical reconstruction using a graft is justifiable. There is, however, some disagreement in the literature regarding the choice of the graft.

This study intends to present a systematic and updated review of the types of graft most used in reconstructive surgery, in order to facilitate decision making regarding the type of graft appropriated to the individual characteristics of each patient.

### Key-words

Anterior Cruciate Ligament; Reconstructive Surgery; Bone-tendon-bone; Hamstring; Quadriceps.

# Índice

Dedicatória.....	ii
Agradecimentos .....	iii
Resumo .....	iv
Palavras-chave .....	iv
Abstract.....	v
Key-words .....	v
Lista de Figuras.....	vii
Lista de Tabelas.....	viii
Lista de Acrónimos.....	ix
Introdução.....	1
Objetivo .....	2
Material e Métodos .....	2
1- A lesão do Ligamento Cruzado Anterior .....	3
1.1- Epidemiologia e história da lesão.....	3
1.2- Anatomia, Biomecânica e Função do LCA .....	4
1.3- Mecanismo de lesão .....	8
1.4- Diagnóstico.....	9
1.4.1- Sinais e Sintomas.....	10
1.4.2- Exame Clínico.....	10
1.5- Tratamento .....	11
2- Tipos de enxerto.....	13
2.1- Autoenxertos .....	13
2.1.1- OTO.....	14
2.1.2- Isquiotibiais (semitendinoso e grácil) .....	15
2.1.3- Quadricipal.....	17
2.2- Aloenxertos .....	18
2.3- Enxertos Sintéticos .....	19
3- Conclusão .....	20
Referências Bibliográficas.....	21

## Lista de Figuras

Figura 1: Anatomia do joelho .....	4
Figura 2: A- Locais de inserção femoral; B- Locais de inserção tibial .....	5
Figura 3: Disposição das duas bandas que compõem o LCA em extensão (A) e em flexão (B) ...	6
Figura 4: Disposição do LCA em extensão e em flexão.....	6
Figura 5: Irrigação do LCA .....	7
Figura 6: Cápsula de Hoffa .....	7
Figura 7: Mecanismo de lesão com leve flexão, varo e rotação externa do fémur .....	8
Figura 8: Mecanismo de lesão com flexão, valgo e rotação interna do fémur .....	8
Figura 9: Pivot Shift .....	10
Figura 10: Teste de Lachman .....	10
Figura 11: Teste da gaveta anterior com o joelho a 90° .....	11
Figura 12: Enxerto OTO .....	14
Figura 13: Enxerto isquiotibiais .....	16
Figura 14: Enxerto quadricipal .....	17

## Lista de Tabelas

Tabela 1: Graus de diferenciação da lesão do LCA .....	3
--	---

## Lista de Acrónimos

AM	Antero Medial
CFL	Côndilo Femoral Lateral
LCA	Ligamento Cruzado Anterior
LCM	Ligamento Colateral Medial
LCL	Ligamento Colateral Lateral
LCP	Ligamento Cruzado Posterior
OTO	OssO-Tendão-OssO/Tendão Patelar
PL	PósterO Lateral
RX	Raio-X
RMN	Ressonância Magnética

# Introdução

Em termos anatómicos e funcionais, a articulação do joelho é considerada uma das mais complexas do organismo. Atendendo a que o joelho precisa de ter estabilidade para suportar a carga do peso do corpo, exige-se à articulação um alto grau de flexibilidade e de liberdade de movimento para absorver e transmitir as forças que passam pelo joelho quer durante as atividades do dia a dia quer durante as desportivas. Tal facto faz do joelho uma articulação extremamente suscetível a lesões, sobretudo no exercício de atividades que envolvam movimentos de rotação ou deslocamento lateral como acontece no futebol, no basquetebol, no esqui, no ténis e nos desportos de luta em geral (1) (2).

A lesão do Ligamento Cruzado Anterior (LCA) é uma das lesões ligamentares do joelho que ocorre com maior frequência, pelo que a reconstrução do LCA é uma das seis cirurgias mais realizadas em Ortopedia (3) (4).

No âmbito dos principais mecanismos de lesão destacam-se os traumas que envolvem movimentos rotacionais do joelho, vulgarmente conhecidos como entorses. O seu diagnóstico baseia-se fundamentalmente na história e no exame clínico do joelho, pelo que a suspeita de lesão do LCA deve levar o clínico a realizar um exame físico completo do joelho lesionado, testando todas as suas estruturas e comparando-o com o joelho saudável. Deste modo, torna-se possível diagnosticar a maioria das lesões ligamentares (3) (5). A título complementar, pode ser necessária a realização de exames que permitam um estudo mais aprofundado do joelho, como é o caso do Raio-X (RX) e da Ressonância Magnética (RM) (3) (5) (6).

Perante uma rotura completa do ligamento, a estabilidade da articulação fica comprometida, pelo que estruturas como tendões, meniscos, cartilagem e outros ligamentos sofrem sobrecarga fazendo com que o joelho entre num processo precoce de desgaste, com progressão frequente para artrose. Daqui surge, não raras vezes, a necessidade de reconstrução deste ligamento num elevado número de casos (6) (7) (8).

Em termos globais, o tratamento conservador é utilizado nas roturas parciais. No entanto, nas roturas totais opta-se sobretudo pelo método cirúrgico ou conservador. Assim, fatores como idade do paciente, o nível de atividade física, a existência ou não de outras lesões associadas, a presença de falseio, as expectativas futuras do paciente e a perceção da patologia e das suas repercussões a longo prazo são importantes para a tomada de decisão do clínico e para a sua opção pela reconstrução do ligamento cruzado anterior ou pelo tratamento conservador (2) (3).

Nos casos em que se opta pela cirurgia, o ligamento lesionado é substituído por um enxerto de tendão, normalmente do próprio paciente. Os enxertos mais utilizados provêm do tendão

## Rotura do Ligamento Cruzado Anterior e as diferentes opções de enxerto na sua reconstrução cirúrgica

patelar/osso-tendão-osso (OTO), dos tendões isquiotibiais (semitendinoso e gracil) e do tendão quadricipal. A escolha do enxerto a usar é decidida tendo em conta a situação e o contexto do paciente com o qual o clínico se depara (3) (6) (9).

### **Objetivo**

O objetivo principal da presente revisão da literatura, baseada em ciência básica e estudos clínicos, é apresentar as diferentes opções de enxerto na reconstrução cirúrgica, na rotura do LCA, tendo em conta o paciente e as condições a ele associadas.

### **Material e Métodos**

Na realização desta revisão foram utilizados artigos científicos retirados da base de dados da PubMed, publicados entre 2000 e 2018 e de revistas especializadas. Foram também consultados livros da especialidade de Ortopedia bem como outras publicações, com interesse e atuais.

O presente trabalho encontra-se estruturado em duas partes. Na primeira, caracteriza-se a lesão do LCA fazendo-se uma breve abordagem à epidemiologia e história da lesão, à anatomia e biomecânica do joelho e à função do LCA. Apresentam-se de seguida os mecanismos de lesão, o diagnóstico e o tratamento. Na segunda parte abordam-se os tipos de enxerto usados na reconstrução cirúrgica do ligamento, nomeadamente, autoenxertos (OTO, isquiotibiais, quadricipal), aloenxertos e enxertos sintéticos.

# 1- A lesão do Ligamento Cruzado Anterior

## 1.1- Epidemiologia e história da lesão

As lesões do LCA ocorrem durante a prática desportiva e as atividades do quotidiano. No entanto, convém salientar que 70% a 80% da percentagem de lesões do LCA registam-se durante a prática desportiva. Além disso, e no que concerne ao modo como é contraída, estima-se que dois terços das lesões do LCA ocorram através de mecanismos sem contacto e os restantes representem lesões em que houve contacto direto com outro desportista ou com outro objeto (4) (8) (10) (11).

De acordo com a literatura, a prevalência de lesões ao nível do LCA é superior em indivíduos do sexo masculino dado o maior número de indivíduos expostos ao risco de contrair a lesão. No entanto, a incidência deste tipo de lesão é superior em mulheres. Tal facto, poderá ser explicado através de fatores intrínsecos como o aumento do ângulo Q, a diminuição da largura da incisura, o aumento da frouxidão articular e as influências hormonais, e de fatores extrínsecos como a menor força muscular e os diferentes padrões de ativação muscular e movimento (2) (4) (10) (11).

A rotura isolada do LCA ocorre frequentemente em desportistas, sobretudo da faixa etária dos 20 aos 30 anos, sendo bilateral em cerca de 20% dos casos. Tal facto, motivou a realização de estudos exploratórios que apontaram alguns potenciais preditores de futuras lesões ao nível do LCA, nomeadamente, as características anatómicas (como por exemplo, a estenose da chanfradura que geralmente está associada ao joelho *recurvatum*, a hiperlaxidez constitucional do LCA e a própria debilidade constitucional do LCA) e fatores neuromusculares, hormonais e ambientais (2) (12) (13) (14).

As lesões do LCA podem ser leves, moderadas ou graves. A tabela 1 apresenta os tipos de lesão e as respetivas características clínicas de cada uma delas (2) (3) (7):

Tabela 1: Graus de diferenciação da lesão do LCA

Tipo de lesão	Características da lesão
I	lesão do tipo leve, com presença de edema, sensibilidade local, rompimento de alguns ligamentos mas sem perda funcional (estiramento)
II	lesão do tipo moderada, onde grande parte dos ligamentos encontram-se rompidos seguido de instabilidade na articulação, não demonstrando perda completa da integridade do ligamento (parcial)
III	lesão do tipo grave, havendo rompimento completo das fibras ligamentares (total)

## Rotura do Ligamento Cruzado Anterior e as diferentes opções de enxerto na sua reconstrução cirúrgica

O tratamento das lesões de tipo I e II não recorre normalmente à cirurgia. No caso da rotura completa do LCA (lesão de tipo III), uma vez que é funcionalmente incapacitante, predispõe o joelho a lesões subsequentes (como roturas do menisco, degeneração da cartilagem e início precoce da osteoartrite) e atendendo ao desejo de o paciente retornar à condição anterior à lesão, indicam, especialmente para a população atlética, a necessidade de tratamento cirúrgico (2) (6) (8).

### 1.2- Anatomia, Biomecânica e Função do LCA

O joelho é constituído por três ossos (fémur, tíbia e patela) que originam duas articulações, a fémuro-tibial e a fémuro-patelar. Como podemos observar na figura 1, o joelho é uma articulação complexa, estabilizada por ligamentos, músculos e pela cápsula articular (1) (15).

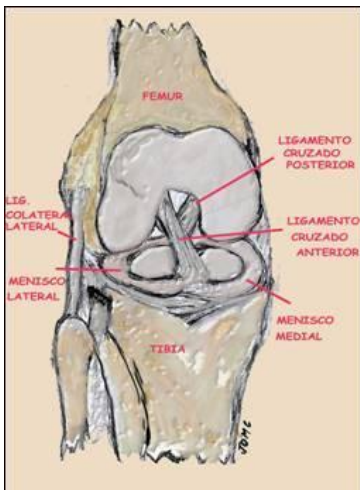


Figura 1: Anatomia do joelho

Como se observa na figura 1, os ligamentos conectam os ossos e contribuem para a estabilidade do joelho. Existem 4 ligamentos a unir o fémur e a tíbia: dois colaterais que estabilizam o joelho lateromedialmente – o Ligamento Colateral Medial (LCM) e o Ligamento Colateral Lateral (LCL) – e dois intra-articulares e extrasinoviais que controlam o movimento do joelho anteroposteriormente – o Ligamento Cruzado Anterior (LCA) e o Ligamento Cruzado Posterior (LCP) (1) (15).

O LCA é uma banda de tecido conectivo, composto por dois feixes funcionais, o anteromedial (AM) e o posterolateral (PL). É um dos principais ligamentos que une o fémur à tíbia, sendo a restrição primária à translocação anterior da tíbia e a restrição secundária à rotação tibial, não permitindo assim que a tíbia deslize anteriormente em relação ao fémur e proporcionando estabilidade rotacional ao joelho (3) (15) (16).

O LCA tem em média um comprimento que vai variando entre 22 a 41mm (estima-se que haja uma variação cerca de 10% no comprimento do LCA ao longo de uma amplitude normal de

## Rotura do Ligamento Cruzado Anterior e as diferentes opções de enxerto na sua reconstrução cirúrgica

movimento, podendo em casos extremos chegar a um alongamento de 25%) e uma espessura de 7 a 12mm, que varia na sua extensão, sendo maior na porção mais distal (16) (17).

A área da secção transversal do ligamento varia significativamente ao longo da sua mobilização, sendo em média de aproximadamente 44 mm<sup>2</sup> (2) (6). O ligamento cruzado anterior tem um máximo de carga de tensão por volta de 2160 N (2) (6). Esta variação de medidas deve ter em conta as dimensões de cada indivíduo (2) (6).

A textura tridimensional das fibras do LCA garante-lhe características de visco-elasticidade e não apenas de elasticidade. Quando submetido a tensões suaves e crescentes, o LCA sofre alongamento inicial apreciável com o recrutamento parcial das fibras de colagénio. Com o aumento progressivo das tensões soma-se o recrutamento de outras fibras, passando o alongamento a ser menos notório, entrando-se a partir daí no risco de rotura de algumas fibras e, seguidamente, de todo o ligamento. Com solicitações bruscas, o LCA apresenta maior rigidez do que com estímulos suaves e progressivos (6) (18).

Como referido anteriormente, o LCA tem uma inserção femoral (proximal e com menor área), e uma inserção tibial (distal, com maior área e mais resistente) (2) (15) (16). Na figura 2 é possível observar a localização da inserção femoral e tibial. A inserção femoral (de orientação aproximadamente vertical), está localizada na porção posterior da face medial do CFL (Côndilo Femoral Lateral), sendo que o ligamento se dirige anteriormente para a inserção tibial (de orientação aproximadamente transversal), numa fosseta localizada anterior e externamente à espinha tibial anterior (2) (5).

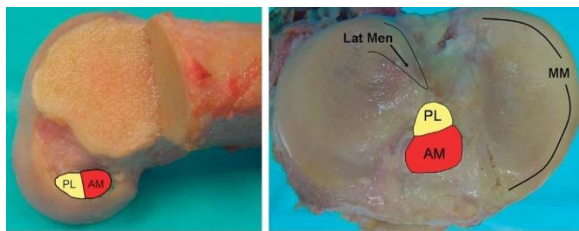


Figura 2: A- Locais de inserção femoral; B- Locais de inserção tibial

Em termos espaciais o LCA, como é possível observar na figura 3, tem orientação anterior, interna e distal, desde a inserção femoral à tibial e, devido à orientação das inserções femoral (sagital) e tibial (transversal), há uma torção externa dos fascículos do LCA (2) (5). Nas inserções, a união do ligamento ao osso é feita por fibrocartilagem que parece ter a função de dissipar concentrações de tensão transmitidas pelo ligamento ao osso. Juntamente com a fibrocartilagem existe penetração de algumas fibras de colagénio no osso, fazendo assim a fixação do ligamento (2) (6).

## Rotura do Ligamento Cruzado Anterior e as diferentes opções de enxerto na sua reconstrução cirúrgica

O LCA é constituído por fibras de colagénio que estão em diferentes graus de tensão conforme o posicionamento e o grau de flexão/extensão do joelho. Como já referido anteriormente, segundo as teorias aceites mais recentemente, estas fibras são classicamente divididas em dois feixes: o feixe antero-medial, que se origina na porção mais proximal do CFL e se insere na porção mais antero-medial da sua inserção tibial, e o feixe postero-lateral, com origem mais posterior e distal na inserção femoral e insere-se mais postero-lateralmente na inserção tibial. Na figura 3 apresentam-se a disposição das duas bandas que compõem o LCA em extensão e em flexão (2) (5) (6).

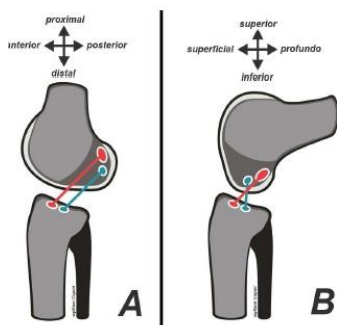


Figura 3: Disposição das duas bandas que compõem o LCA em extensão (A) e em flexão (B)

Assim sendo, com o joelho em extensão, as fibras estão paralelas. Com o joelho em flexão o local de inserção do feixe AM no fémur gira posterior e inferiormente, em contraste com a inserção femoral do feixe PL, que gira anteriormente e superiormente ficando as fibras do feixe antero-medial cruzadas com as fibras do feixe postero-laterais (2) (5) (6). Assim, como é possível observar na figura 4, quando o joelho é estendido, a fixação femoral do LCA está na posição vertical, ambos os feixes estão sob tensão, (mais o PL do que o AM). Se houver hiperextensão acentua-se a tensão do LCA por conflito com a chanfradura. Quando o joelho é fletido, a fixação femoral do LCA torna-se mais orientada para a horizontalização, fazendo com que o feixe AM se mantenha tenso e o feixe PL fique mais relaxado (2) (6) (9).

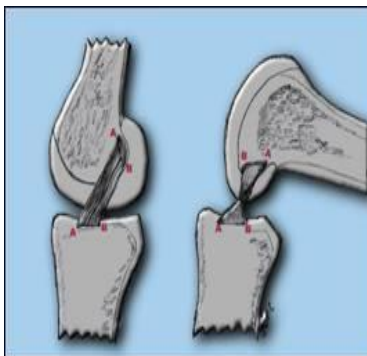


Figura 4: Disposição do LCA em extensão e em flexão

## Rotura do Ligamento Cruzado Anterior e as diferentes opções de enxerto na sua reconstrução cirúrgica

Nas figuras 5 e 6 são visíveis as estruturas de irrigação do LCA. Como se pode constatar, a irrigação dos ligamentos cruzados é dependente da artéria genicular média que vasculariza a sinovial que envolve os LCA e LCP. A bolsa de Hoffa também contribui para a vascularização do LCA, daí a necessidade de cuidado na reconstrução cirúrgica para não atingir estas estruturas. No entanto, considera-se que a vascularização do LCA é pobre (15) (16).

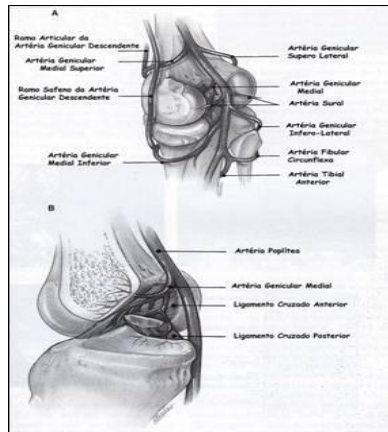


Figura 5: Irrigação do LCA

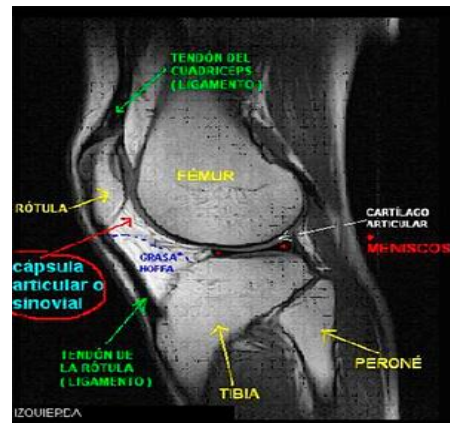


Figura 6: Cápsula de Hoffa

A inervação é sustentada maioritariamente por mecanorreceptores provenientes do plexo poplíteo, que se origina principalmente no ramo articular posterior do nervo tibial posterior e que desempenha um papel importante na propriocepção. A existência mínima de nociceptores explica a razão da baixa intensidade da dor no período imediatamente após a rotura do LCA aguda e antes do desenvolvimento de uma hemartrose dolorosa (15) (16).

Relativamente à histologia do LCA, os estudos apontam para a existência de um septo de tecido conjuntivo vascularizado que está presente entre os feixes de AM e PL e que os separa. Além disso, foi demonstrado que as propriedades histológicas do ligamento são variáveis em diferentes estágios do desenvolvimento do LCA. Assim, no momento do desenvolvimento do LCA fetal, este é hiper celular, com células circulares, ovais e fusiformes e no LCA adulto, a histologia revela um padrão relativamente hipocelular, predominando células fibroblásticas com núcleos fusiformes (2) (6).

### 1.3- Mecanismo de lesão

Em termos mecânicos, uma lesão ocorre sempre que é aplicada no LCA uma força de tensão excessiva e, dependendo do movimento, da força e do alongamento, as lesões podem ser parciais ou totais (8) (10) (12) (19).

As lesões podem ocorrer sem contacto ou por contacto. As primeiras decorrem de ações motoras em que a força de reação do solo é o único agente externo atuante e são responsáveis por 2/3 das roturas do LCA, enquanto as segundas se verificam quando, para além da força de reação do solo, qualquer outra força externa é aplicada (10) (12) (18) (19).

A compreensão dos mecanismos de carga do LCA durante movimentos humanos ativos como por exemplo, mudar de direção, acelerar, desacelerar ou fazer receção de salto é crucial para a compreensão dos mecanismos das lesões do LCA sem contacto e dos fatores de risco para sustentar as lesões do LCA sem contacto (3) (7) (8) (12).

As lesões isoladas do LCA podem ocorrer quando um impacto de torção é aplicado na junção do joelho sendo característicos dois tipos de mecanismo ilustrados nas figuras 7 e 8. A lesão mais frequente é a que implica leve flexão, varo e rotação externa do fémur, embora, mais raramente, também se possa verificar a lesão com flexão, valgo e rotação interna do fémur. Por fim, importa ainda referir que a lesão no LCA também pode resultar de uma hiperextensão por conflito com o tecto da chanfradura quando esta é estenosada (nestes casos a rotura é tanto mais fácil quanto maior for a estenose) (6) (7) (8) (20).

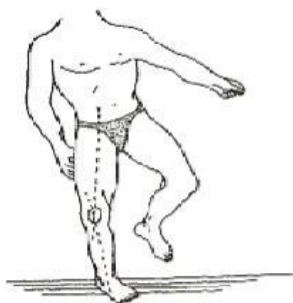

Figura 7: Mecanismo de lesão com leve flexão, varo e rotação externa do fémur

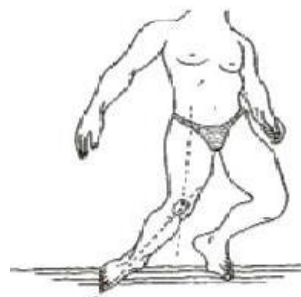

Figura 8: Mecanismo de lesão com flexão valgo e rotação interna do fémur

## Rotura do Ligamento Cruzado Anterior e as diferentes opções de enxerto na sua reconstrução cirúrgica

Em caso de lesão do LCA quando o impacto ocorre no local lateral do joelho ou medial do pé, forçando-o em valgo e rotação externa, pode surgir, simultaneamente, a lesão concomitante ao Ligamento Colateral Medial (LCM) e à cápsula. Por outro lado, a lesão concomitante do Ligamento Colateral Lateral (LCL) pode resultar de um impacto no lado medial do joelho ou lateral do pé, forçando o joelho em rotação interna e em varo. Deve ainda referir-se que pode ocorrer lesão concomitante do Ligamento Cruzado Posterior (LCP) como resultado de trauma de alta energia, luxação ou subluxação do joelho, impacto lateral ou medial e lesão de hiperextensão ou hiperflexão (7) (8) (20).

São vários os estudos que mostram que a força de cisalhamento anterior na extremidade proximal da tíbia (contração do quadríceps) é um dos principais contribuintes para a carga do LCA, enquanto os momentos valgo do joelho, varo e rotação interna/externa podem aumentar a carga do LCA quando uma força de cisalhamento anterior na extremidade proximal da tíbia é aplicada (2) (6) (14) (18).

### 1.4- Diagnóstico

O diagnóstico correto e a perceção do tipo de lesão do LCA que se enfrenta é fundamental para a programação da atitude terapêutica pelo que, ouvir, palpar e ver o doente é imprescindível e fornece geralmente grande parte da decisão definitiva (5) (6) (7) (8).

Desta forma, deve suspeitar-se de uma lesão do LCA se houver uma história de qualquer tipo de rotação, trauma direto ou aceleração/desaceleração rápida, bem como após uma força de torção causada por uma receção ao solo/aterragem inadequada. Perante a suspeita, é fundamental realizar a história e o exame clínico completos a fim de esclarecer o mecanismo de lesão, os sinais e os sintomas (5) (6) (7) (8).

Na maioria das vezes, um diagnóstico correto pode ser feito a partir da história e dos achados clínicos. No entanto, na maioria das vezes são realizados exames complementares de diagnóstico como RX (para excluir lesão óssea), RMN (porque permite uma melhor visualização dos ligamentos, cartilagem e outros componentes do joelho, este exame será útil no pré-operatório para confirmar o diagnóstico, excluir lesões combinadas, indicar o tipo e gravidade da lesão), artroscopia diagnóstica (usada em casos duvidosos) e o KT1000 (para ajudar a quantificar o grau de translação tibial). Estes exames permitem confirmar o diagnóstico e excluir/detetar lesões concomitantes como por exemplo, roturas meniscais (que ocorrem em aproximadamente 50% dos casos), hematomas ósseos (registados em até 70% dos casos), lesão do ligamento colateral medial e fraturas verdadeiras dos pratos tibiais ou cêndilos femorais (21) (22) (23) (24).

### 1.4.1- Sinais e Sintomas

Em qualquer mecanismo de lesão do LCA, o doente refere sentir um "estouro" dentro do joelho, conhecido pelos ortopedistas como "POP", e corresponde ao ultrapassar do limiar da resistência das fibras do LCA. Muitas vezes, o paciente também refere que o joelho "saiu do lugar". Na maioria dos casos surge inchaço devido a hemartrose, que se pode desenvolver algumas horas após a lesão, causando dor e desconforto e, simultaneamente, limita as amplitudes do movimento ativo e passivo (6) (21) (25).

### 1.4.2- Exame Clínico

O teste mais realizado para detetar o ressalto rotatório devido a rotura do LCA é o teste de *pivot shift* que avalia a instabilidade rotacional. A figura 9 apresenta o modo como é realizado o teste *pivot shift*. Como é possível observar-se, ao aplicar rotação interna e carga em valgo ao joelho, o examinador percebe a subluxação e a redução do prato tibial lateral durante a extensão passiva e a flexão do joelho, causando um deslizamento da tibia que, se fortemente positivo, é quase sempre indicativo de rotura do LCA. No entanto, pode ser difícil a realização deste teste na fase aguda da lesão uma vez que a dor limita a sua execução (5) (21) (25).

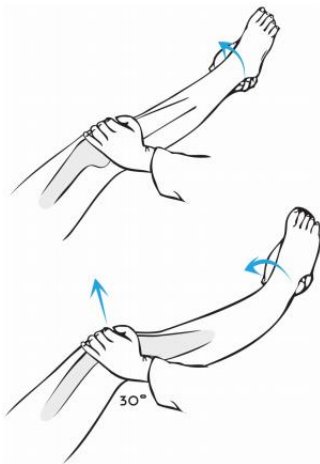


Figura 9: Pivot Shift

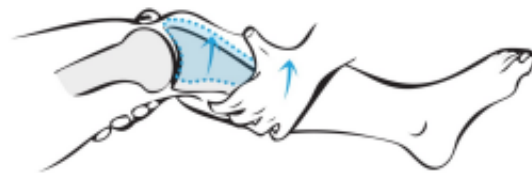


Figura 10: Teste de Lachman

## Rotura do Ligamento Cruzado Anterior e as diferentes opções de enxerto na sua reconstrução cirúrgica

Por esse facto, na fase aguda da lesão o teste aplicado é o Lachman ou teste da gaveta anterior com o joelho em flexão de 20-30° e tibia em rotação neutra. Como se pode observar na figura 10, o examinador puxa a tibia para a frente em relação ao fémur fixo podendo obter vários resultados. Assim, se o teste de Lachman for duro, isso significa que não há translação anterior da tibia, pelo que há integridade do LCA. No caso de o teste de Lachman ser mole com uma paragem súbita e dura, tal poderá indicar uma rotura parcial. Por fim, se o teste de Lachman for mole, tal indica a existência de uma rotura parcial ou total do LCA (5) (21) (25) (26).

Durante o exame clínico, pode ainda ser realizado o teste da gaveta anterior em flexão de 90° com a tibia em rotação neutra ou interna (ver figura 11). Em caso de rotura parcial, este teste permite ter uma ideia da integridade de cada um dos feixes AM (íntegro se translação pequena ou nula, pois nesta posição esta sob tensão) e PL (íntegro se houver translação, mas com paragem dura, pois nesta posição está relaxado). Este teste, no entanto, não é tão confiável como os dois testes referidos anteriormente, porque os isquiotibiais e o corno posterior medial do menisco podem resistir a este movimento (5) (23) (25) (26).

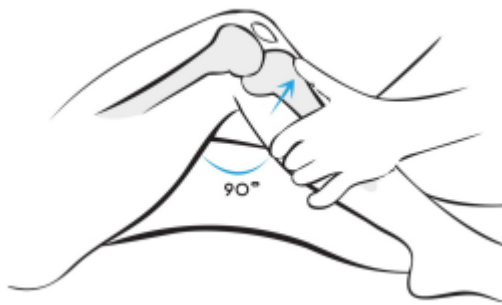


Figura 11: Teste da gaveta anterior com o joelho a 90°

A estabilidade em valgo e varo também deve ser testada para excluir lesões do ligamento colateral medial e do ligamento colateral lateral. Além disso, um teste de gaveta posterior deve ser realizado (5) (6) (26).

### 1.5- Tratamento

O objetivo do tratamento de pacientes com lesão do LCA é prevenir a instabilidade recorrente e a lesão meniscal associada e, deste modo, evitar a osteoartrite (27) (28) (29) (30).

Após uma lesão aguda, as principais indicações para a reconstrução cirúrgica estão relacionadas com o grau de instabilidade da articulação e o nível de atividade do paciente. Os níveis de atividade podem incluir atividades desportivas ou relacionadas com o trabalho. Entender o

## Rotura do Ligamento Cruzado Anterior e as diferentes opções de enxerto na sua reconstrução cirúrgica

contexto do paciente e a sua história é fundamental no processo de tomada de decisão (6) (28) (29) (30).

Enquanto nos pacientes ativos (especialmente desportistas) a intervenção cirúrgica parece ser a opção mais indicada, na maioria dos casos, do grupo menos ativo, a decisão pela cirurgia torna-se mais controversa (2) (6) (27) (30). Nestes casos um plano de tratamento conservador com fisioterapia extensa e evicção de atividade pode ser realizado de maneira a reeducar a articulação em termos de proprioceptividade. No entanto, se os pacientes experimentarem instabilidade contínua da articulação ou se, por outro lado, não estiverem dispostos a modificar os seus níveis de atividade, a cirurgia também deve ser considerada (27) (28) (30).

A reconstrução do LCA permite restaurar a estabilidade do joelho o que, eventualmente, ajudará a prevenir lesões secundárias nos meniscos e cartilagem articular (2) (6) (28).

Nos casos em que a cirurgia é o tratamento indicado, há muitas decisões a serem tomadas, nomeadamente, o tempo cirúrgico, a abordagem/técnica cirúrgica, o tipo de enxerto e a reabilitação (retorno à atividade ou desporto) (2) (6) (31).

Importa ainda tomar em conta as contraindicações, absolutas e relativas, à cirurgia. Entre as primeiras, incluem-se a infeção ativa, a abrasão de tecido mole e a relutância do paciente em participar na reabilitação complexa exigida (2) (6) (31). Já no que concerne às segundas, as contraindicações são mais comuns e incluem o facto de o paciente ter menos de duas semanas de lesão, os baixos níveis de atividade, a osteoartrose preexistente, a imaturidade esquelética e a artropatia inflamatória (2) (6) (31).

## 2- Tipos de enxerto

A opção pelo tratamento cirúrgico após lesão do LCA implica uma tomada de decisão relativamente ao tipo de enxerto que deve ser usado para a situação específica de um paciente. Nesta decisão não pode ser esquecido o facto de atualmente (apesar dos avanços registados nos últimos anos nesse sentido) ser impossível conseguir-se com os enxertos disponíveis uma reconstituição idêntica ao LCA original com feixes em duplicado, com a complexa orientação tridimensional das fibras de colagénio e com amplas zonas de inserção femoral e tibial orientadas nos vários planos do espaço (6).

Assim sendo, a escolha, a colheita e a preparação correta de um enxerto é muito importante pois são vários os estudos que referem que juntamente com o mau posicionamento dos túneis (o fator mais importante para o sucesso na reconstrução do LCA), a abertura insuficiente da chanfradura, a tensão inadequada do enxerto e a fixação precária do enxerto são a razão da falência da maioria das ligamentoplastias. Por esta razão, um elevado número de cirurgiões ortopedistas acreditam que a escolha do enxerto para a reconstrução do LCA é um fator importante e que está diretamente relacionado com o resultado obtido (9) (32). Portanto, para além das vantagens e desvantagens associadas a cada tipo de enxerto será importante referir também que o enxerto selecionado para a reconstrução do LCA deve ser capaz de suportar as forças biomecânicas encontradas pelo LCA nativo (33) (34).

Os enxertos a utilizar na reconstrução do LCA podem ser de três tipos: autoenxertos (tecido do próprio corpo), aloenxertos (tecidos de cadáver) e enxertos sintéticos (produzidos pela indústria biomédica) (6) (35).

No que concerne aos autoenxertos são várias as estruturas utilizadas como por exemplo, tendão dos isquiotibiais (semitendinoso e Grácil), OTO, tendão quadricipal e banda iliotibial. No caso dos aloenxertos as estruturas utilizadas são sobretudo OTO, tendão aquiles, banda tibial anterior, quadricipal com osso rotuliano, banda iliotibial. Finalmente, como enxertos sintéticos são utilizados ligamentos de Dacron, Leeds-Keio, fibras de carbono, o Gore-Tex, Proplast, LAD (ligament augmentation device) (6) (35).

### 2.1- Autoenxertos

Os autoenxertos constituem-se como a principal opção dos cirurgiões ortopédicos nas cirurgias de reconstrução do LCA que recorrem sobretudo ao OTO, a isquiotibiais (semitendinoso e gracil) e a quadricipal. A literatura atual sugere que, a longo prazo, em termos de resultados, existe pouca diferença relativamente a cada um destes 3 tipos de tecidos utilizados, referindo que para o resultado é mais importante o seu posicionamento do que o tipo de enxerto escolhido.

## Rotura do Ligamento Cruzado Anterior e as diferentes opções de enxerto na sua reconstrução cirúrgica

A utilização de autoenxertos tem como principais vantagens o facto de não ter custos, de ter o enxerto prontamente disponível, de diminuir o risco de transmissão de doenças; e de garantir uma elevada compatibilidade dos tecidos e uma boa incorporação do enxerto nos tuneis ósseos. Como desvantagens podem ser referidas as seguintes: a elevada morbidade no local da colheita, uma cicatriz proeminente, a perda de força muscular, o elevado tempo da cirurgia, e o aumento do risco de lesão no local de recolha (36) (37) (38).

### 2.1.1- OTO

Embora se tenha verificado, nos últimos anos, uma diminuição na utilização do enxerto do OTO (ver figura 12) por causa das sequelas inerentes à colheita, a verdade é que ele continua a merecer a preferência da maioria dos cirurgiões ortopedistas para a reconstrução do LCA, particularmente nos casos de solicitação acentuada, como no desporto de alta competição, uma vez que a literatura refere que este tipo de enxerto permite uma incorporação mais rápida pelo que há uma maior percentagem de pacientes que regressam a níveis de atividade pré-lesão e há um risco menor de rutura do enxerto. Tal deve-se à elevada resistência e rigidez de fixação do OTO o que permite um joelho mais estável e uma recuperação fisiátrica intensa (6) (36) .

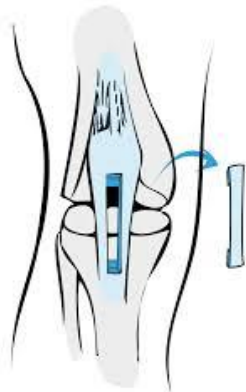

Figura 12: Enxerto OTO

A recolha e utilização do OTO como enxerto é preferencialmente indicada para atletas de alta performance (jogadores futebol, andebol, râguebi, ginastas, bailarinos, lutadores, entre outros), para pacientes com hiperlaxidez, e para revisão após reconstrução com isquiotibiais (6) (36).

No entanto, a utilização deste enxerto é acompanhada por algumas complicações, nomeadamente, tendinite, artrofibrose/ osteoartrite, condropatia rotuliana, rótula baixa, dor patelar persistente/ dor anterior do joelho, dor ao ajoelhar-se, hipostesia do lado externo do

joelho, rotura ou avulsão do tendão, subluxação medial ou lateral da rótula, redução da força quadricipal (défice extensão) e fratura da rótula (39) (40) (41).

Perante este cenário há situações em que a colheita de OTO está contraindicada como por exemplo, na condropatia rotuliana, na tendinite, na alteração da textura do tendão (quisto, calcificação ou rotura), na rótula baixa, desalinhamento do aparelho extensor, nas fises abertas, e no caso de ter havido uma colheita há menos de 2 anos (36) (42). Por esta razão, nos indivíduos que apresentam estas condições no pré-operatório, os enxertos isquiotibiais poderão ser mais apropriados do que o OTO (36) (39) (43). Não obstante, para alguns dos autores poderá ainda constituir-se como uma alternativa viável, a colheita do OTO no outro joelho. Esta atitude tem como objetivo evitar mais uma agressão num joelho já lesado (6) (43).

Na tentativa de realizar um processo mais fisiológico, a colheita do OTO é feita a partir da remoção do terço central do tendão rotuliano em conjunto com uma porção óssea em cada uma das extremidades do tendão<sup>1</sup> (43).

### **2.1.2- Isquiotibiais (semitendinoso e grácil)**

A utilização dos tendões isquiotibiais como autoenxertos para reconstruções do LCA tem sido cada vez mais utilizada graças aos métodos de fixação mais consistentes para os enxertos sem osso nas extremidades<sup>2</sup>. Ao contrário do que se verificava no OTO, este tipo de enxerto permite menor morbidade associada ao local da colheita apresentando sequelas de menor intensidade e frequência como por exemplo, a inexistência de dor anterior do joelho, a inexistência de défice de extensão e menor probabilidade de osteoartrite. No entanto, durante o seguimento, alguns estudos verificaram que existe uma diminuição na força de flexão e um aumento da laxidez quando é usado este tipo de enxerto (36) (40) (44) (45).

---

<sup>1</sup> Cada porção óssea para o efeito, deverá ter idealmente 10 mm de largura, 25mm de comprimento e o tendão ter 9 ou 11 mm de largura.

<sup>2</sup> Os autoenxertos dos isquiotibiais têm sido usados de acordo com a técnica dos 4 feixes. Os tendões semitendinoso e grácil são seccionados com um comprimento que varia entre os 190 e os 240 mm de comprimento, dobrados a meio e as extremidades são suturadas em conjunto de modo a criar um enxerto de feixe quádruplo. Atualmente, para diminuir a morbidade associada à recolha dos dois isquiotibiais existe uma técnica que apenas retira um dos isquiotibiais, dobrando-o em quatro, evitando a recolha do outro tendão.

## Rotura do Ligamento Cruzado Anterior e as diferentes opções de enxerto na sua reconstrução cirúrgica

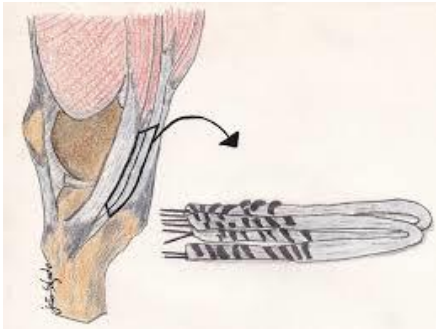


Figura 13: Enxerto isquiotibiais

Os enxertos com tendões isquiotibiais (ver figura 13) são particularmente indicados nos casos de condropatia rotuliana, tendão rotuliano com pouca espessura, dor patelar prévia, pacientes mais idosos, pacientes que necessitem de se ajoelhar frequentemente, pacientes que participem em jogos de salto frequente, pacientes com preocupação cosmética, casos selecionados de revisão após colheita de OTO (36) (37).

A utilização deste tipo de enxertos permite algumas vantagens, nomeadamente, incisão pequena, baixa morbidade, grande resistência a cargas e rigidez, áreas de secção grande e passagem fácil nos túneis (36) (37). Porém, tal como acontece com os outros enxertos, os isquiotibiais não têm apenas vantagens. Na verdade, entre os inconvenientes na utilização deste tipo de enxertos registam-se a lentidão na integração dos túneis ósseos, a redução da força de flexão, a redução da força de rotação interna, a possibilidade de lesão do nervo safeno e o alargamento dos túneis (36) (40) (43) (44).

Após a recolha, o tendão dos isquiotibiais regenera-se após cerca de 2 anos da colheita<sup>3</sup>. Há técnicas cirúrgicas que utilizam apenas o tendão do semitendinoso em triplicado ou quadruplicado, reduzindo, assim, o défice de força muscular na flexão superior a 90°. No entanto, geralmente colhem-se os dois tendões (semitendinoso e grácil) do mesmo joelho, daí resultando, por vezes, um défice apreciável na força de flexão e da rotação interna, comparativamente à colheita isolada do semitendinoso. Tal facto, pode originar complicações em pacientes com hiperlaxidez, joelho *recurvatum* ou que necessitem de boa força de flexão<sup>4</sup> (6) (38) (43) (45).

<sup>3</sup> Após a recolha do tendão isquiotibial, se se administrar ao paciente uma injeção de 20 ml de bupivacaína a 0,25% no local da recolha do isquiotibial reduz significativamente os níveis de dor no pós-operatório.

<sup>4</sup> Após a reconstrução com OTO ou isquiotibial a adversidade mais frequente é a rutura do enxerto e a necessidade de cirurgia de revisão subsequente. Vários estudos compararam o OTO e os isquiotibiais: enquanto uns defendem que o risco de rutura é semelhante em ambos, outros revelam um ligeiro aumento do risco de rutura e da necessidade de revisão no grupo dos isquiotibiais. Devem, no entanto, ser ponderados fatores como a morbidade do local de colheita e a taxa de complicações, no momento em que é feita a escolha do enxerto, tendo em conta o paciente.

### 2.1.3- Quadricipal

O enxerto quadricipal (ver figura 14) é utilizado por um reduzido número de cirurgiões ortopédicos e de forma pouco sistemática. No entanto, alguns estudos histológicos revelaram que o tendão do quadricípite tem características interessantes que justificam a sua utilização como enxerto ligamentar, uma vez que reúne duas condições essenciais para resistir às condições biomecânicas como ligamento usado na reconstrução, a saber, a riqueza em colagénio e a escassez em tecido adiposo (33) (46).

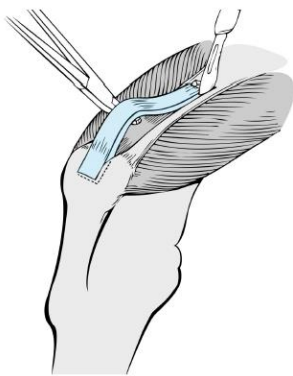


Figura 14: Enxerto quadricipal

Além das características microscópicas, o tendão quadricipal reúne também condições macroscópicas vantajosas. Essas características macroscópicas permitem um preenchimento mais completo dos túneis ósseos quando comparado com outros enxertos, o que facilita a integração no osso esponjoso. A baixa morbidade na zona da colheita é um fator adicional que pode ser usado como um bom argumento para a utilização deste enxerto na reconstrução do LCA (46) (47).

As principais vantagens da utilização deste tipo de enxerto são, portanto, as seguintes: boa espessura, boas propriedades mecânicas e pouca dor anterior. Como inconvenientes, os enxertos do quadricipal apresentam sobretudo os seguintes: debilidade do quadricípite e cicatriz inestética (33) (46) (48).

Portanto, apesar de pouco utilizado, estudos recentes indicam que o uso deste enxerto produz resultados clínicos e funcionais semelhantes ao OTO e isquiotibiais, sendo que apresenta menor morbidade ao nível do local de colheita (46) (48) (49).

## 2.2- Aloenxertos

A base racional para o uso de aloenxertos (tecido de cadáver) reside no conjunto de vantagens que lhe estão associadas nomeadamente, o menor tempo cirúrgico, a escolha sem constrangimentos da dimensão desejada, a ausência de morbilidade inerente à colheita (e, conseqüente, redução do risco de artrofibrose), a diminuição da dor pós-operatória, o tempo mais curto de reabilitação e a evicção de dano cosmético (9) (44) (50).

À primeira vista poderia parecer que o transplante do tendão de cadáver se constituiria como a melhor opção a usar na reconstrução do LCA. No entanto, há um elevado número de inconvenientes associados à sua utilização pois, para além de ter custos elevados, os aloenxertos têm associados problemas relacionados com a oportunidade da colheita, a imunogenicidade do transplante fresco (maior risco de rejeição), o perigo da transmissão de doenças (SIDA, hepatite, sífilis, etc.), a redução da qualidade dos enxertos com os processos de conservação e o inevitável atraso do processo de ligamentização (atraso incorporação do enxerto) e pior resultado funcional, não fazem deste tipo de enxerto a melhor opção (9) (42) (44) (50).

Pelas razões apresentadas, a taxa de utilização dos aloenxertos é quase residual quando comparada com a dos enxertos autólogos. No entanto, continua a ser uma opção válida em algumas cirurgias de revisão (em que são comumente usados), ou em lesões ligamentares múltiplas em que sejam necessários vários enxertos ligamentares (9) (44).

Alguns estudos também identificaram a utilização de aloenxerto em pacientes mais jovens (com idade inferior a 30 anos) como um fator de risco para o insucesso do enxerto quer em cirurgias de reconstrução primária, quer em cirurgias de revisão. Por esta razão, é desaconselhada a utilização de aloenxertos em pacientes mais jovens (mesmo no caso de se tratar de uma cirurgia de revisão) e recomendado o uso de autoenxerto tanto reconstrução primária do LCA, como em cirurgias de revisão (50).

Atendendo às suas propriedades biomecânicas, os estudos indicam que, quando o aloenxerto é a opção do cirurgião ortopédico, deve favorecer-se o uso do terço médio do OTO (onde se tem relatado menos falha de enxerto e um melhor resultado funcional) e maximizar área transversal do enxerto. Além disso, os aloenxertos devem ser doados por indivíduos com menos de 40 anos (uma vez que tem sido observado um declínio linear relacionado com a idade nas propriedades do enxerto, nomeadamente, na resistência final do ligamento tendo em conta o LCA nativo) (36) (42) (50).

Depois de recolhidos, os aloenxertos têm que ser esterilizados, conservados e preparados através de processos que envolvem a radiação, o processamento químico e vários ciclos de

congelamento/descongelamento o que pode ter efeitos prejudiciais<sup>5</sup> quer nas propriedades biomecânicas, quer bioquímicas do aloenxerto levando a resultados insatisfatórios relativamente à função e laxidez do joelho (36) (42) (50).

### **2.3- Enxertos Sintéticos**

No que diz respeito aos enxertos sintéticos, os estudos indicam elevado número de roturas, sinovites reacionais e destruição óssea ao longo dos túneis e infeção. Por estas razões e devido ao número de falhas e aos fracos resultados a longo prazo deste tipo de enxertos, o recurso a enxertos sintéticos não tem sido muito recomendado e, inclusivamente, tem até sido abandonado (9) (29) (51).

---

<sup>5</sup> De acordo com a literatura, nos processos de esterilização (feito com o recurso a raios gama para evitar a transmissão de infeções), conservação e preparação do enxerto deve evitar-se a exposição a doses de radiação superiores a 15-20 kGy, o processamento químico, ou mais de oito ciclos de congelamento-descongelamento.

### 3- Conclusão

Pelo facto de não existir um enxerto perfeito para a reconstrução do LCA são, atualmente, utilizados enxertos autólogos (autoenxertos) ou alógenos (aloenxertos), depois de avaliadas as suas vantagens e inconvenientes para cada uma das situações (36) (37).

Em condições ideais, o enxerto deveria evitar a morbilidade pela colheita e, ao mesmo tempo, permitir uma fixação segura e uma integração rápida do doente ao nível pré-lesional. Não havendo essa possibilidade a seleção do enxerto está dependente da preferência do cirurgião, da disponibilidade de tecido, do nível de atividade do paciente, da presença de comorbilidades, de cirurgia prévia e da preferência do doente. Cada escolha terá, portanto, que ser individualizada (6) (36) (37).

A reconstrução cirúrgica do LCA por meio de autoenxertos, preferencialmente com OTO ou isquiotibiais, é o método que tem produzido resultados mais consistentes, positivos e eficazes (32) (41). Por esta razão, é sobre os enxertos autólogos que recai maioritariamente a escolha dos cirurgiões ortopédicos para a reconstrução do LCA. Enquanto alguns autores defendem que o OTO dá menor laxidez, permite o regresso ao mesmo nível pré lesional em maior percentagem, garante menor taxa de falência e maiores índices de satisfação; para outros não há diferenças consideráveis nos resultados de follow-up, relativamente à avaliação funcional, ao retorno à atividade e a medidas subjetivas do resultado entre os 2 enxertos (38) (40) (41) (34). Portanto, para uns o OTO continua a ser o *Gold-Standard* da reconstrução do LCA, e para outros entre o OTO e o enxerto isquiotibiais não há superioridade no que concerne ao uso de um ou outro, considerando ambos o padrão atual para a reconstrução do LCA (41) (34). No que concerne ao tendão quadrícipal, devido à suas características e bons resultados apresentados nos estudos realizados, prevê-se que em breve seja uma alternativa cada vez mais viável como autoenxerto utilizado na reconstrução do LCA (46) (47) (49).

Como alternativas viáveis aos autoenxertos são normalmente apresentados os aloenxertos, pois é legítimo afirmar que, em situações devidamente identificadas, se podem constituir como uma boa solução. No entanto, o mesmo não se poderá afirmar quanto aos enxertos sintéticos uma vez que nestes se tem notado elevadas taxas de falência e complicações significativas (29) (36) (51).

## Referências Bibliográficas

1. Nagano Y, Yako-Suketomo H, Natsui H. Anterior cruciate ligament injury: Identifying information sources and risk factor awareness among the general population. PLoS ONE. 2008 Jan. 13(1): 1-8
2. Prodromos C. The Anterior Cruciate Ligament Reconstruction and Basic Science. Saunders Elsevier. 2007 Nov.
3. Pinheiro A. Lesão do Ligamento Cruzado Anterior: apresentação clínica, diagnóstico e tratamento. Revista Portuguesa de Ortopedia e Traumatologia. 2015 Mar; 23(4): 320-329.
4. Vieira L , Oliveira D , Victória C , Pereira M , Santos R. Análise epidemiológica das rupturas do ligamento cruzado anterior em pacientes atendidos no instituto nacional de traumatologia. Traumatologia. 2005 Sep/Dec; 3(2): 1-50.
5. Décarý S, Fallaha M, Belzile S, Martel-Pelletier J, Feldman D, Sylvestre M, Vendittoli P, François Desmeules. Clinical diagnosis of partial or complete anterior cruciate ligament tears using patients' history elements and physical examination tests. Plos One. 2018 Jun; 13(6):1-15.
6. Noronha JC. Ligamento Cruzado Anterior, Edited by Margarida Maia (www.thescientistcollective.com), 2013.
7. Frobell RB, Roos HP, Ross EM, Roemer FW, Ranstam J, Lohmander LS. Treatment for acute anterior cruciate ligament tear: Five year outcome of randomised trial. BMJ. 2013 Jan; 346:232.
8. Espregueira-Mendes J. Injuries and health problems in football. Springer Berlin Heidelberg. 2017 May.
9. Leys T, Salmon L, Waller A, Linklater J, Pinczewski L. Clinical results and risk factors for reinjury 15 years after cruciate ligament reconstruction: a prospective study of hamstring and patellar tendon grafts. Am J Sports Med. Medline. 2012 Mar; 40(3): 595-605.
10. Wright R, Huston L, Spindler K. Descriptive epidemiology of the Multicenter ACL Revision Study (MARS) cohort. Am J Sports Med. Medline. 2010; 38: 1979-1986.
11. Renstrom P, Ljungqvist A, Arendt E, Beynon B, Fukubayashi T, Garret Wl, et al. Non-contact ACL injuries in female athletes: an International Olympic Committee current concepts statement. Br J Sports Med. 2008; 42: 394-412.
12. Griffin L, Albohm M, Arendt E. Understanding and preventing noncontact anterior cruciate ligament injuries: a review of the Hunt Valley II Meeting, January 2005. Am J Sports Med. 2005 Jan; 4 (9): 1512-1532.
13. Hewett T, Di Stasi S, Myer G. Current concepts for injury prevention in athletes after anterior cruciate ligament reconstruction. Am J Sports Med. 2013; 41 (1): 216-224.
14. Smith H, Vacek P, Johnson R, Slauterbeck J, Hashemi J, Shultz S, Beynon B. Risk factors for anterior cruciate ligament injury: a review of the literature- part 1: neuromuscular and anatomic risk. Sports Health. 2012; 4(1): 69-78.

**Rotura do Ligamento Cruzado Anterior e as diferentes opções de enxerto na sua reconstrução cirúrgica**

15. Dienst M, Burks RT, Greis PE. Anatomy and biomechanics of the anterior cruciate ligament. *Orthop Clin North Am.* 2002 Oct; 33(4): 605-20.
16. Kweon C, Lederman E, Chhabra A. Anatomy and Biomechanics of the Cruciate Ligaments and Their Surgical Implications. [book auth.] Fanelli C. The multiple ligament injured knee, a practical guide to management. Springer. 2013. Chapter 2; 17-28.
17. Van Zyl R, Van Schoor A, Toit P, Louw E. Clinical anatomy of the anterior cruciate ligament and pre-operative prediction of ligament length. *SA Orthopaedic Journal Summer.* 2016; 15(4): 47-52.
18. Fatarelli C, Almeida L, Nascimento G. Lesão e Reconstrução do LCA: Uma revisão biomecânica e do controlo motor. *Revista Brasileira de Fisioterapia.* 2004 Oct; 8(3): 197-206.
19. Shimokochi Y, Shultz S. Mechanisms of noncontact anterior cruciate ligament injury. *J Athl Train,* 2008; 43(4): 396-408.
20. Chhadia AM, Inacio MC, Maletis GB, Csintalan RP, Davis BR, Funahashi TT. Are meniscus and cartilage injuries related to time to anterior cruciate ligament reconstruction?. *Am J Sports Med.* Medline. 2011 Sep; 39(9): 1894-1899.
21. Soucacos PN, Papadoupoulou M, Georgoulis A. The "Noils" behind the lachman test. *Arthroscopy.* 2000.
22. Naraghi A, Branco LM. MR image of the cruciate ligaments. *Magn Reson Imaging Clin N Am,* Medline. 2014 Nov; 22(4): 557-580.
23. Canale ST, Beaty JH. *Campbell`s operative orthopaedics.* 12th ed. Elsevier, Philadelphia. 2013.
24. Farshad-Amacker NA, Potter HG. MRI of knee ligament injury and reconstruction. *J Magn Reson Imaging.* Medline. 2013; 38(4): 757-773.
25. Ardern L, Ekas G, Grindem H, Moksnes H, Anderson A, Chotel F, Cohen M, Forssblad M, Ganley T, Feller J, Karlsson J, Kocher M, LaPrade R, McNamee M, Mandelbaum B, Micheli L, Mohtadi N, Reider B, Roe J, Seil R, Siebold R, Silvers- Granelli H, Soligard T, Witvrouw E, Lars Engebrestsen. 2018 International Olympic Committee consensus statement on prevention, diagnosis and management of paediatric anterior cruciate ligament (ACL) injuries. *Knee Surgery. Sports Traumatology. Arthroscopy.* 2018 Feb; 26: 989-1010.
26. Hamidreza Y, Torkaman A, Ghahramani M, Moradi A, Nazarian A, Ghorbanhoseini M. Short term results of anterior cruciate ligament augmentation in professional and amateur athletes. *J Orthop Traumatol.* 2017 Feb; 18: 171-176.
27. Nikolaus A, Zimmermann D, Bode G, Schmitt H. Reconstructive versus non-reconstructive treatment of anterior cruciate ligament insufficiency. A retrospective matched-pair long-term follow-up. *International Orthopaedics (SICOT).* Springer-Verlag. 2010 Dec; 35: 607-613.
28. Vasta S, Papalia R, Albo E, Maffulli N, Denaro V. Top orthopedic sports medicine procedures. *Journal of Orthopaedic Surgery and Research.* 2018; 13: 190.

**Rotura do Ligamento Cruzado Anterior e as diferentes opções de enxerto na sua reconstrução cirúrgica**

29. Shelbourne KD, Wilckens JH, Mollabashy A. Arthrofibrosis in acute anterior cruciate ligament reconstruction. The effect of timing of reconstruction and rehabilitation. *Am J Sports Med.* Medline. 2010 Jul/Aug; 19(4): 332-336.
30. Casteleyn PP, Handelberg F. Non-operative management of anterior cruciate ligament injuries in the general population. *J Bone Joint Surg Br.* Medline. 2003 May; 78(3): 446-451.
31. Daniel DM, Fithian DC. Indications for ACL surgery. *Arthroscopy.* Medline. 2001 Aug; 10(4): 434-441.
32. Rick W, Wright MD. Effect of graft choice on the outcome of revision anterior cruciate ligament reconstruction in the Multicenter ACL Revision Study (MARS) Cohort. *Am J Sports Med.* 2014 October ; 42(10): 2301-2310.
33. Sofu H, Sahin V, Gursu S, Yildirim T, Issin A, Ordueri M. Use of quadriceps tendon versus hamstring tendon autograft for arthroscopic anterior cruciate ligament reconstruction: a comparative analysis of clinical results. *Eklemler Hastalik Cerrahisi.* 2013; 24(3): 139-43.
34. Pailhé R, Cavaignac E, Murgier J, Laffosse JM, Swider P. Biomechanical study of ACL reconstruction grafts. *J Orthop Res.* 2015 Aug. 1188-96: 33(8).
35. Coskunsu D, Bayrakci TV, Akgun I. Current trends in reconstruction surgery and rehabilitation of anterior cruciate ligament in Turkey. *Acta Orthop Traumatol Turc.* 2010; 44(6): 458-63.
36. Hae SK, In Y, Kong C, Won H, Kim K, Lee J. Factors Affecting Patients' Graft Choice in Anterior Cruciate Ligament Reconstruction. *Clinics in Orthopedic Surgery.* 2010; 2: 69-75.
37. Xu H, Lin W, Jin G, Xin D, Zhang J, Kang K, Dong J, Gao S, Chen B. Graft choice for anatomic anterior cruciate ligament reconstruction. *Medicine.* 2018 June; 97: 30.
38. Mihelic R, Jurdana H, Jotanovic Z, Madjarevic T, Tudor A. Long-term results of anterior cruciate ligament reconstruction: a comparison with non-operative treatment with a follow-up of 17-20 years. *International Orthopaedics (SICOT).* 2011; 35: 1093-1097.
39. Bushnell BD, Sakryd G, Noonan TJ. Hamstring donor-site block: evaluation of pain control after anterior cruciate ligament reconstruction. *Arthroscopy.* Medline 2010 Jul. 26(7): 894-900.
40. Calvo R, Figueroa D, Figueroa F, Vaisman A, Schmidt-Hebbel A, Morales N, et al. Five-Strand Hamstring Autograft Versus Quadruple Hamstring Autograft With Graft Diameters 8.0 Millimeters or More in Anterior Cruciate Ligament Reconstruction: Clinical Outcomes With a Minimum 2-Year Follow-Up. *Arthroscopy.* Medline. 2017 May. 33 (5):1007-1013.
41. Robert A, Magnussen M, James L, Carey D, Kurt P. Does autograft choice determine intermediate term outcome of ACL reconstruction?. *Knee Surg Sports Traumatol Arthrosc.* 2011 Mar; 19(3): 462-472
42. Kan S, Yuan Z, Niang G, Yang B, Li H, Sun J, Feng S. Autograft versus allograft in anterior cruciate ligament reconstruction. A meta-analysis with trial sequential analysis. *Medicine.* 2016 Aug; 95: 38.

**Rotura do Ligamento Cruzado Anterior e as diferentes opções de enxerto na sua reconstrução cirúrgica**

43. Mohtadi NG, Chan DS, Dainty KN, Whelan DB. Patellar tendon versus hamstring tendon autograft for anterior cruciate ligament rupture in adults. *Cochrane Database Syst Rev*. Medline. 2011 Sep.
44. Reid JS, Hanks GA, Kalenak A. The Ellison iliotibial-band transfer for a torn anterior cruciate ligament of the knee. Long-term follow-up. *J Bone Joint Surg Am*. Medline. 2000 Oct. 74(9):1392-402.
45. Brian T, Kate E, Nick R, Timothy E, Aaron J. Hamstring Autograft versus Patellar Tendon Autograft for ACL Reconstruction: Is There a Difference in Graft Failure Rate? A Meta-analysis of 47, 613 Patients. *Clin Orthop Relat Res*. 2017 Feb; 475: 2459-2468.
46. Xerogeanes JW. Quadriceps Tendon Graft for Anterior Cruciate Ligament Reconstruction: THE GRAFT OF THE FUTURE!. *Arthroscopy*. 2019 Mar; 35(3): 696-697.
47. Kwak YH, Lee S, Lee MC, Han HS. Anterior cruciate ligament reconstruction with quadriceps tendon-patellar bone allograft: matched case control study. *BMC Musculoskeletal Disorders*. 2018; 19: 45.
48. Todor A, Nistor DV, Caterev S. Clinical outcomes after ACL reconstruction with free quadriceps tendon autograft versus hamstring tendons autograft. A retrospective study with a minimal follow-up two years. *Acta Orthop Traumatol Turc*. 2019 Mar; 17: 30744-7.
49. Mouarbes D, Menetrey J, Marot V, Courtot L, Berard E, Cavaignac E. Anterior Cruciate Ligament Reconstruction: A systematic review and meta-analysis of outcomes for Quadriceps Tendon autograft versus Bone-Patellar -Tendon-Bone and Hamstring Tendon autografts. *Am J Sports Med*. 2019 Feb.
50. Drew A, Andrew J, Meadows M, Adam B, Bernard R. What Factors Influence the Biomechanical Properties of Allograft Tissue for ACL Reconstruction? A Systematic Review. *Clin Orthop Relat Res*. 2017 Mar; 475: 2412-2426
51. Shelbourne KD, Nitz P. Accelerated rehabilitation after anterior cruciate ligament reconstruction. *Am J Sports Med*. Medline. 2005 May/Jun; 18(3): 292-9.