



UNIVERSIDADE DA BEIRA INTERIOR
Ciências da Saúde

Escoliose Idiopática do Adolescente

David Gabriel Ferreira

Dissertação para obtenção do Grau de Mestre em
Medicina
(ciclo de estudos integrado)

Orientador: Dr. Jorge Pon

Covilhã, Abril de 2015

Dedicatória

Dedico esta dissertação aos meus pais e aqueles que me ajudaram a tornar este sonho em realidade.

Agradecimentos

Agradeço em primeiro lugar aos meus pais que me acompanharam e apoiaram incondicionalmente na realização deste sonho.

Ao meu orientador, Dr Jorge Pon, por ter aceite o convite para orientação da minha dissertação de mestrado e pelo seu apoio, ajuda, disponibilidade e paciência demonstrada durante a realização da mesma.

Aos meus amigos da terra com quem posso contar dia e noite, nos bons momentos e nos maus.

Aos meus colegas de curso, por fazerem desta caminhada que agora termina uma divertida conquista.

Resumo

Escoliose pode classificar-se como um desvio tridimensional do eixo da coluna vertebral por apresentar uma curvatura lateral no plano coronal, rotação axial no plano horizontal e alterações nas curvas fisiológicas no plano sagital. O diagnóstico assenta numa curvatura da coluna vertebral superior a 10 graus numa radiografia pósterioanterior de pé. Escoliose recebe o nome de idiopática quando não se encontra uma causa evidente para a sua existência, podendo ser subdividida em infantil (<3 anos), juvenil (3-9 anos), adolescente (10-18 anos) e adulto (>18 anos), segundo a idade de diagnóstico. Entre as escolioses idiopáticas, a do adolescente é a mais frequente.

A presente dissertação pretende realizar uma revisão sobre a escoliose idiopática do adolescente, baseada na literatura científica mais recente, analisando as suas possíveis origens, diagnóstico, classificação e tratamento. Com vista à obtenção de uma visão mais atualizada sobre a deformidade no seu geral para assim se realizar um correto diagnóstico e tratamento.

Para a elaboração deste trabalho efetuou-se a pesquisa de artigos científicos em bases de dados, como Pubmed, Society on Scoliosis Orthopaedic and Rehabilitation Treatment, informações da Scoliosis Research Society e alguns livros na área ortopédica.

Constatou-se que ainda existe muito a descobrir sobre a sua origem. Indiscutivelmente é uma doença multifatorial com diversas origens e predisposições, no entanto, sem uma causa única subjacente. A nível de manifestações, verificou-se que pode passar muitas vezes despercebida nas curvas mais baixas e que a dor não era sinal evidente de escoliose, mas sim de uma patologia subjacente. Por fim, o tratamento está em constante alteração com o aperfeiçoar das técnicas cirúrgicas; melhorar as indicações para as ortóteses e dar oportunidade aos exercícios de fisioterapia específicos para a escoliose que demonstraram resultados muito satisfatórios.

A análise, inferida ao longo desta dissertação, permitiu mostrar que o diagnóstico precoce tem um grande impacto na escolha do tratamento a aplicar e, que a implementação adequada do mesmo é fundamental em retardar a progressão e agravamento da curva. A componente psicológica dos doentes com escoliose, apesar de frequentemente ser subvalorizada, é essencial para o sucesso do tratamento e, conseqüentemente, melhor qualidade de vida.

Palavras-chave

Escoliose, Escoliose Idiopática, Escoliose Idiopática do Adolescente, Etiologia, Diagnóstico, Tratamento.

Abstract

Scoliosis is a three-dimensional deviation of the spinal axis in which there is present a lateral curved, rotation and alterations of the physiological curves. The main diagnostic criterion is spinal curvature exceeding 10 degrees on a standing posteroanterior radiograph. Scoliosis is called idiopathic when no other underlying disease can be identified, it may also be subdivided into infantile (<3 years), juvenile (3-9 years), adolescent (10-18 years) and adult (>18 years), depending on the age of diagnosis. Adolescent idiopathic scoliosis is the most common spinal deformity.

This thesis intends to conduct a review about adolescent idiopathic scoliosis based on the most recent scientific literature, analyzing possible origins, diagnostic methods, classification and treatment. In this way, it is possible to obtain a more recent and up to date vision of the deformity in general, leading to a correct diagnosis and treatment.

For the preparation of this work a research of scientific articles was carried out in databases such as *PubMed*, *Society on Scoliosis Orthopaedic and Rehabilitation Treatment*, and information from the *Scoliosis Research Society*, as well as Orthopaedic medical books.

It was evident that there is still a lot to discover about its origin. Without a doubt there are many origins, predispositions and no one and only cause. Manifestations frequently were not identified in curvatures of low magnitude, and pain was several times associated with underlying pathologies. In the end, treatment is in constant change, with the quest to find better surgical techniques; more accurate orthosis indications, as well as more opportunities to implement physiotherapeutic scoliosis specific exercises that have demonstrated very satisfying results.

The analysis taken throughout this thesis allowed to verify that early diagnosis makes a major difference in the choice of treatment and the right application is fundamental in slowing the progression of the curvature. Even though the psychological component of the disease is undervalued, it is essential to the successes of the treatment and better quality of life.

Keywords

Scoliosis, Idiopathic Scoliosis, Adolescent Idiopathic Scoliosis, Etiology, Diagnosis, Treatment.

Índice

Dedicatória.....	iii
Agradecimentos.....	v
Resumo.....	vii
Abstract.....	ix
Índice.....	xiii
Lista de Figuras.....	xv
Lista de Tabelas.....	xvii
Lista de Acrónimos.....	xix
Capítulo 1 - Introdução.....	1
Capítulo 2 - Metodologia.....	5
Capítulo 3 - Escoliose idiopática do Adolescente.....	7
3.1 - Definição.....	7
3.2 - Epidemiologia.....	7
3.3 - Etiologia.....	8
3.3.1 - Fatores Genéticos.....	8
3.3.2 - Anormalidades músculoesqueléticas e do tecido conjuntivo.....	9
3.3.3 - Hormonal.....	9
3.4 - Manifestações clínicas.....	10
3.5 - Avaliação física da curva.....	11
3.6 - Diagnóstico.....	13
3.6.1 - Radiográfico.....	13
3.6.2 - Tomografia Computorizada.....	16
3.6.3 - Ressonância Nuclear Magnética.....	16
3.7 - Classificação.....	16
3.8 - Risco de Progressão.....	19
3.8.1 - Sinal de Risser.....	20
3.9 - Tratamento.....	21
3.9.1 - Tratamento conservador.....	22
3.9.2 - Tratamento cirúrgico.....	28
3.9.3 - Complicações cirúrgicas.....	32
3.10 - Prognóstico.....	33
Capítulo 4 - Conclusões.....	35
Capítulo 5 - Bibliografia.....	37

Lista de Figuras

Figura 1 - Teste de Adams.....	11
Figura 2 - Escoliómetro Padrão.....	12
Figura 3 - Demonstração da combinação Scolioscreen.....	12
Figura 4 - Método de Cobb.....	14
Figura 5 - Método de Nash/Moe.....	15
Figura 6 - Balanço coronal.....	15
Figura 7 - Classificação de King.....	17
Figura 8 - Classificação de Lenke.....	18
Figura 9 - Representação esquemática do Sinal de Risser.....	20
Figura 10 - Sinal de Risser numa radiografia.....	21
Figura 11 - Colete Milwaukee.....	25
Figura 12 - Colete Boston.....	26
Figura 13 - Colete Lyon.....	26
Figura 14 - Representação esquemática da cirurgia de correção da EIA por abordagem dorsal e radiografias pré e pós operatórios.....	29/30
Figura 15 - Representação esquemática da cirurgia de correção da EIA por abordagem ventral e radiografias pré e pós operatórios.....	31

Lista de Tabelas

Tabela 1 - Classificação da escoliose baseada na idade, ângulo e topografia.....	17
Tabela 2 - Classificação de King.....	17
Tabela 3 - Fatores de risco para a progressão da EIA.....	19

Lista de Acrónimos

SRS	Scoliosis Research Society
EII	Escoliose Idiopática Infantil
EIJ	Escoliose Idiopática Juvenil
EIA	Escoliose Idiopática do Adolescente
OMS	Organização Mundial de Saúde
SOSORT	Society on Scoliosis Orthopaedic and Rehabilitation Treatment
CSVL	<i>Center Sacral Vertical Line</i> / Linha Vertical Central do Sacro
TC	Tomografia Computorizada
RMN	Ressonância Magnética Nuclear
PSSE	<i>Physiotherapeutic Scoliosis Specific Exercises</i> / Exercícios de Fisioterapia Específicos para a Escoliose
CTLSO	<i>Cervical-Thoraco-Lumbo-Sacral Orthosis</i> / Ortótese Cervico-Toraco-Lombo-Sagrada
TLSO	<i>Thoracic-Lumbar-Sacral Orthosis</i> / Ortótese Toraco-Lombo-Sagrada
IMC	Índice de Massa Corporal
PESS	Potenciais Evocados Somatossensoriais
TSRH	Texas Scottish Rite Hospital

Capítulo 1

Introdução

Escoliose caracteriza-se por um desvio lateral da coluna no plano coronal com um ângulo de Cobb superior a 10 graus, associado a um componente rotacional das vértebras.(1) Pode ser classificada como uma deformação tridimensional da coluna vertebral por apresentar alterações no plano coronal, sagital e axial.(1)

A escoliose pode ser classificada em funcional ou estrutural.(1) A funcional decorre de elementos externos à coluna que resulta em curvas leves que desaparecem com a flexão anterior ou lateral.(3) A estrutural, por sua vez, resulta numa curva fixa que não corrige com a mudança posicional.(3) Pode ainda subdividir-se a escoliose estrutural segundo a sua etiologia em congénita, causada por uma malformação nas vértebras; neuromuscular, que resulta de desequilíbrio muscular dos estabilizadores da coluna devido a condição neurológica (paralisia cerebral, distrofia muscular, espinha bífida, síndrome de Marfan, lesões da medula espinhal); ou então de idiopática quando a etiologia é desconhecida.(4)

Segundo a Scoliosis Research Society (SRS), deve classificar-se a escoliose idiopática de acordo com a idade no momento do diagnóstico inicial.(3) A divisão é feita em 4 grupos etários: infantil, juvenil, adolescente e do adulto. Considera-se Escoliose Idiopática Infantil (EII) desde o nascimento até aos 3 anos de idade; Escoliose Idiopática Juvenil (EIJ) dos 3 aos 9 anos; Escoliose Idiopática do Adolescente (EIA) dos 10 aos 18 anos; Escoliose Idiopática do Adulto em pacientes com mais de 18 anos. Considerando os quatro tipos referidos, a EIA é o mais comum e será o tema de foco desta dissertação.(1)

Escoliose idiopática do adolescente engloba entre 80-90% dos casos de escoliose idiopática pediátrica, com uma prevalência na população geral de 2 a 3%.(1,3) Cerca de 10% dos adolescentes diagnosticados requerem tratamento conservador e 0.1 a 0.3% tratamento cirúrgico.(1,3) Nos doentes com pequenas angulações, verificou-se que a prevalência no sexo masculino e feminino é igual, contudo, se se avançar para curvas de maior magnitude o mesmo não se verifica, observando-se que os adolescentes do sexo feminino apresentam uma maior prevalência e também um maior risco de progressão.(1)

A EIA é uma doença multifatorial com predisposição genética.(5) Foram propostas diversas etiologias desde causas genéticas, alterações neuromusculares, disfunções metabólicas e hormonais, crescimento vertebral assimétrico, fatores biomecânicos ou ambientais.(6)

A nível sintomatológico, a EIA geralmente não cursa com sintomas evidentes, logo o seu diagnóstico muitas vezes advém de exames físicos de rotina no médico de família, rastreios nas escolas ou até mesmo suspeitas por alguns elementos da família. O principal sinal que pode alertar para a sua existência são as assimetrias, nomeadamente do peito, da anca e dos ombros. Pode ser também evidente uma gibosidade na zona torácica.(7) Foi demonstrado em alguns estudos que aproximadamente 23% dos doentes com EIA apresentava dor como sintoma inicial, no entanto, frequentemente encontra-se associada a um condição patológica subjacente como espondilolistese ou espondilolise.(5)

A avaliação do paciente passa por uma boa história clínica, especialmente na EIA devido à elevada tendência de progressão na fase de crescimento, assim como um exame objetivo minucioso. O examinador deverá procurar assimetrias nos ombros, tronco ou membros. No plano coronal deve identificar a curva classificando segundo a direcção da convexidade. Em perfil podem ser observadas 3 curvas fisiológicas: lordose cervical, cifose torácica e lordose lombar. A EIA muitas vezes está associada a uma hipocifose na região torácica.(5) Para avaliar a rotação associada à escoliose é utilizado o teste de Adams (teste qualitativo) como primeira avaliação e, posteriormente, um escoliómetro (teste quantitativo). Também deve ser realizado o exame neurológico para descartar alguma patologia subjacente.(1)

O Raio-X é o exame de eleição para estabelecer o diagnóstico de escoliose. Pode ser utilizado para tentar identificar as possíveis causas, calcular o ângulo de Cobb e determinar a maturidade óssea.(5) Os dois sistemas de classificação mais utilizados e defendidos na comunidade médica são a classificação de King e de Lenke, estando baseados em informação radiográfica para determinação da curva escoliótica.(1)

Para delimitação do tipo de tratamento a implementar, conservador ou cirúrgico, é fundamental avaliar a magnitude da curva e o risco de progressão da mesma. O risco de progressão é superior em pacientes mais novos ou em curvas com maiores magnitudes.(5) A magnitude é determinada pelo ângulo de Cobb, enquanto a maturidade óssea do paciente pode ser determinada por um conjunto de fatores baseados: na escala de Risser, escala de Tanner, idade do doente e idade da menarca no caso das raparigas.(5)

Considerando que a EIA tem uma história natural relativamente benigna, o tratamento cirúrgico é reservado para curvas progressivas de grande magnitude. Nas curvas inferiores a 25 graus predomina um seguimento observacional, enquanto nas curvas entre 25 e 45 graus poderá ser aplicado um tratamento conservador como fisioterapia, exercícios de fisioterapia específicos para a escoliose, uso de ortóteses ou electroterapia. Existe indicação cirúrgica para curvas superiores a 45 graus, curvas com alto grau de progressão, falha da terapia conservadora, ou até mesmo por razões estéticas nos casos de gibosidades substanciais ou assimetrias dos ombros graves.(1) O objetivo do tratamento assenta em

impedir a progressão e se possível atingir uma correção da curva permanente, prevenindo assim complicações secundárias na fase adulta.(1)

Torna-se fundamental orientar correctamente e atempadamente a EIA, impedindo o seu agravamento e otimizando o tratamento, pois após o término do crescimento vertebral a probabilidade de correção é menor.(7)

Assim, o objetivo deste trabalho passa por abordar a Escoliose Idiopática do Adolescente no seu todo, desde a etiologia ao tratamento, baseando-se sempre em livros na área da Ortopedia, complementando-os com os mais recentes artigos científicos e publicações, de forma a obter uma visão atual sobre a patologia.

Capítulo 2

Metodologia

Como metodologia para a realização desta monografia foi utilizado o motor de busca *PubMed* pela sua credibilidade e impacto na comunidade científica médica. Dado o grande volume de entradas e de forma que a informação utilizada fosse a mais atual possível, foram utilizados os seguintes critérios de inclusão: publicado nos últimos 5 anos (2010-2014), língua inglesa, língua portuguesa. Por vezes também foram utilizados alguns artigos referenciados nos estudos encontrados.

Foram utilizados artigos do jornal oficial da *Society on Scoliosis Orthopaedic and Rehabilitation Treatment (SOSORT)*, ao contrário da pesquisa da *PubMed*, não foram utilizados critérios de inclusão embora fossem selecionados os artigos mais recentes (últimos 5 anos) e relevantes ao tema em questão.

Foram também consultados alguns livros de referência na área ortopédica.

A pesquisa foi feita nesses meios fundamentalmente em português e em inglês, com as seguintes palavras-chave: Escoliose, Escoliose Idiopática, Escoliose Idiopática do Adolescente, Idiopathic Scoliosis, Adolescent Idiopathic Scoliosis.

Capítulo 3

Esgoliose idiopática do Adolescente

3.1 - Definição

Segundo a Scoliosis Research Society, esgoliose idiopática é definida como uma curvatura da coluna vertebral no plano coronal de pelo menos 10 graus, segundo o ângulo de Cobb, associado a rotação dos corpos vertebrais de origem desconhecida.(3) Pode classificar-se como um desvio tridimensional do eixo da coluna vertebral por apresentar uma curvatura lateral no plano coronal, rotação axial no plano horizontal e alterações nas curvas fisiológicas no plano sagital.(7)

O termo esgoliose idiopática foi introduzido, no mundo médico, por Kleinber (3) em 1922. Aplica-se a todos os doentes com esgoliose em que não é possível identificar a origem.(3)

Pode dividir-se em quatro grupos segundo a faixa etária na qual é diagnosticado pela 1ª vez: Infantil para crianças com idades inferiores a 3 anos; Juvenil para crianças com mais de 3 anos e menos de 10; Adolescente nos doentes entre os 10 e os 18 anos; Adulto se a idade for superior a 18 anos.(1)

3.2 - Epidemiologia

Cerca de 80-90% dos casos de esgoliose idiopática surgem na adolescência, englobando aproximadamente 2-3% da população nessas idades.(1,3) A prevalência diminui com o aumento da curva, estando só 0.1-0.3% diagnosticada com curvas maiores de 30 graus.(1) As curvas mais frequentes (típicas) são curvaturas torácicas dextroconvexas, pelo contrário, as curvaturas mais raras (atípicas) são as sinistroconvexas.(1)

O risco de progressão nos adolescentes com ângulo de Cobb inferior ou igual a 20 graus demonstrou ser entre 10 e 20%. Nos adolescentes com curvaturas maiores de 20 graus e ainda num estado de imaturidade óssea, o risco é superior a 70%.(7) Vários estudos de seguimento demonstraram que 68% das curvaturas nos pacientes com EIA progrediam mesmo após maturidade óssea.(5)

Quer rapazes quer raparigas são afetados da mesma forma nas curvas mais baixas, no entanto, a proporção afetada varia consoante a magnitude da curva.(1) Para curvas de maior magnitude, o rácio de raparigas afetadas em relação aos rapazes é muito superior, chegando

a ser de 1.4:1 nas curvas inferiores a 20 graus, cerca de 2.8-5.4:1 nas curvas entre 21-40 graus e de 7.2:1 nas curvas superiores a 40 graus.(4) Existe uma maior prevalência de curvas atípicas nos rapazes, com ângulos superiores a 20 graus, assim com uma maior proporção de curvas na zona toracolombar\lombar, ao contrário das raparigas que têm uma maior prevalência de curvas torácicas ou curvas duplas.(4)

3.3 - Etiologia

Segundo a SRS, cerca de 30% dos pacientes com EIA possui um história familiar de escoliose, mas essa percentagem é muito controversa podendo variar desde 15% até mesmo 97%, segundo a literatura pesquisada.(4,8,9) O que demonstrou ser transversal a todos os estudos foi o facto de se considerar a escoliose idiopática como uma doença multifatorial com grande componente genético e com influência de vários fatores ambientais.(5)

Embora a maioria da comunidade ortopédica aceite que advém de fatores genéticos, existem muitos autores que defendem que a doença possa surgir de anormalidades musculoesqueléticas, neuromusculares, do tecido conjuntivo, desequilíbrios hormonais (alterações dos níveis de melatonina e hormonas de crescimento), distúrbios musculares primários associada a níveis aumentados de proteínas contrácteis de plaquetas no sangue, ou até de alterações ósseas específicos.(10)

3.3.1 - Fatores Genéticos:

Alguns estudos efetuados em várias famílias identificaram as regiões dos cromossomas 6, 9, 16, 17 e 19 como possíveis candidatos relacionados com a origem da EIA em várias famílias, todavia, nenhum obteve muito sucesso nas suas descobertas.(9-11) Existe quem defenda que é uma transmissão autossômica dominante e com alguma relação ligada ao cromossoma X.(9) Pode concluir-se que a EIA não é uma doença hereditária monogénica, mas sim, poligénica com múltiplos genes principais.(9,11-13)

Foram realizados estudos com o intuito de comparar os graus de parentesco com o diagnóstico de escoliose.(12) Verificou-se que nos doentes com escoliose, existe maior probabilidade de um parente de 1º grau também ter escoliose do que um parente em 3º grau.(12) Foi demonstrado noutro estudo, ao comparar algumas mães escolióticas com as suas filhas, que cerca de 27% das filhas demonstraram também ter escoliose.(1,11)

Estas descobertas, entre outras, defendem a hipóteses de que a Escoliose idiopática possui uma grande componente genética, ou seja, que a EIA é uma deformidade com um padrão multifatorial com grande peso hereditário. Sendo uma doença poligênica, sofre influência de genes responsáveis pela síntese de proteínas importantes na composição dos tecidos humanos que agem na sustentação da coluna vertebral.(1,11,12)

3.3.2 - Anormalidades músculoesqueléticas e do tecido conjuntivo:

Uma hipótese possível para explicar a origem da escoliose idiopática poderá ser a ligação a uma doença do tecido conjuntivo (como por exemplo o síndrome de Marfan). Outros autores defendem que pode ser devido a alterações nas fibras de elastina, na distribuição entre a zona côncava e convexa da curva. A contribuição da musculatura paraespinal foi posta em causa na possível fraqueza desses músculos e numa falta de equilíbrio entre os lados.(1)

Verificaram, em vários estudos, que foi identificada uma deficiência no metabolismo da fibrina, nomeadamente na assimilação da fibrina na matriz extracelular, sugerindo uma possível contribuição dessa deficiência na origem da EIA.(10)

Foi realizado um estudo epidemiológico com o objetivo de comparar a prática de exercício físico, laxidez ligamentar e escoliose idiopática. Foi concluído que os pacientes com escoliose idiopática apresentavam um aumento na laxidão ligamentar quando comparada com os controlos e daí serem mais suscetíveis a desenvolver escoliose.(10)

3.3.3 - Hormonal:

- Melatonina

Desde 1999 foram realizados diversos estudos que demonstraram uma relação entre a EIA e os níveis de melatonina.(10)

Melatonina, na biologia humana: regula o ritmo circadiano, é um dos principais componentes dos distúrbios do sono e afetivos, influência a maturação sexual e o sistema cardiovascular. A sua contribuição na escoliose é a participação na formação óssea e a interação com a calmodulina.(14) A melatonina é produzida na glândula pineal e em pequena quantidade na retina, sendo estimulada pela escuridão e inibida pela luz. Acelera a transformação dos pré-osteoblastos em osteoblastos diferenciados, induzindo a produção de grandes quantidades de proteínas da matriz óssea responsáveis pela formação óssea.(10)

Descobriu-se que poderia haver uma possível relação entre os níveis baixos de melatonina e o desenvolvimento de EIA, especialmente nas raparigas, por meio da hormona de crescimento embora isso tenha sido pouco demonstrado. A conclusão obtida foi que não existe uma deficiência permanente de secreção da melatonina na EIA.(14)

- Calmodulina

A melatonina liga-se à calmodulina e atua como antagonista a esta.(10) A calmodulina interage com a actina e miosina, regulando o influxo de cálcio.(10) O aumento da calmodulina nas plaquetas já foi demonstrado ter alguma relação com a progressão da EIA.(10) Também foi demonstrada uma distribuição assimétrica dos níveis de calmodulina nos músculos

paraespinhais, com níveis mais altos na região convexa da curva do que na região côncava.(10)

3.4 - Manifestações clínicas

Os doentes com EIA normalmente não apresentam sinais ou sintomas clínicos graves.(1) Geralmente a escoliose é descoberta acidentalmente por membros da família, amigos, médico de família ou outra pessoa próxima ao doente quando é evidente uma assimetria dos ombros, tórax ou zona pélvica.(5) Curiosamente, existem casos descritos de adolescentes em que, repetidamente, as calças não assentavam bem no corpo (possível assimetria da anca), levando a consultas com médicos de família e depois ao diagnóstico da escoliose.(1) Frequentemente devido ao componente rotacional da escoliose verifica-se uma proeminência das costelas (giba) ou da zona lombar.(7)

A assimetria que se verifica nos pacientes com EIA pode levar a problemas psicossociais como: perda de confiança, tendências para desenvolver uma futura depressão, aumento do consumo de álcool ou até a pensamentos suicidas em casos mais extremos.(7) É fundamental não subestimar a importância estética e a influência desta deformidade na autoestima do doente e na sua imagem.(1)

Dor, embora infrequente, pode ser um dos sintomas de apresentação da EIA.(5) Numa revisão clínica publicada em 2013, que descreve os resultados de um estudo retrospectivo de 2442 pacientes, descobriu que 23% dos pacientes com EIA tinham dor como sinal inicial de escoliose e 9% desenvolveu dor durante o estudo.(5) No entanto, condições patológicas foram identificadas em 9% dos pacientes com dor, onde maioritariamente surgia de espondilolistese, espondilólise ou tumores intraespinhais.(5)

É necessário realizar um exame físico completo para descartar patologias subjacentes devendo ser executado com o paciente em roupa interior para expor todas as alterações existentes.(5) Deve medir-se a altura e o peso em todas as consultas para monitorizar o crescimento.(1)

Na inspeção do paciente, deve-se averiguar a postura, simetria dos ombros, do tórax e das cristas ilíacas.(1) O paciente deve ser avaliado na postura ereta, observado no plano frontal e em perfil.(5) Alguns dos sinais observáveis são: ombros assimétricos ou desnivelados, proeminência de uma das omoplatas ou assimetrias da anca. Quando encontrada uma curvatura a localização e a direcção deve ser anotada, sendo designada de acordo com a direcção da convexidade da curva.(5)

Para além do exame musculoesquelético, é fundamental a realização do exame neurológico do sistema sensorial e motor para descartar patologias neurológicas subjacentes.(1) Um crescimento focal proeminente de cabelo na zona lombar da coluna pode

indicar disrafismo espinhal e alterações pigmentares (manchas “café-com-leite”) podem indicar neurofibromatose.(7)

A EIA é uma patologia de exclusão, logo todas as eventuais causas têm que ser descartadas antes de se assumir essas hipóteses de diagnóstico.(1)

3.5 - Avaliação física da curva:

Nas pequenas curvas não é possível observar nitidamente a curvatura quando é inspecionada na posição erecta, mas as proeminências das escápulas devido ao componente rotacional podem ser visíveis.(1) Um dos exames de rastreio mais utilizado em todo o mundo é o Adams forward bend test (Fig.1).(5)

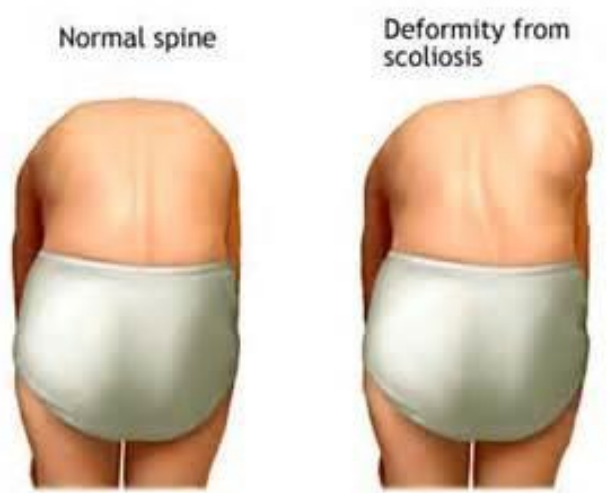

Figura 1. - Adams forward bend test. Comparação entre um paciente sem escoliose (esquerda) com um paciente com escoliose e uma clara gibosidade (direita). (Adaptado de (5))

O teste de Adams, descrito em 1865, permite, de forma qualitativa, verificar a deformação rotacional associado à escoliose.(5) O avaliador coloca-se atrás do adolescente para o avaliar; é pedido para inclinar para a frente, a nível da cintura, com os joelhos em extensão, pés paralelos e levemente afastados, membros superiores relaxados e as palmas das mãos em oposição.(5) Uma visão tangencial do dorso facilita a visualização.(5) Devido à rotação da coluna vertebral esta vai produzir uma giba proeminente na região torácica ou uma plenitude paraespinhal na região lombar.(5) Uma escoliose postural desaparece na flexão anterior.(5)

Recomendações da SRS task force indicam que o rastreio da EIA deve ser realizado 2 vezes nas raparigas, aos 10 e 12 anos, e 1 vez nos rapazes, aos 13 ou 14 anos.(3) No entanto, ainda existe muita discussão sobre o momento ideal para realizar o rastreio nos adolescentes.(15)

Um aparelho médico com a designação de escoliómetro (Fig.2) também é utilizado para o rastreio da EIA em combinação com o teste de Adams para detectar assimetrias do tronco e indicar o número de graus da rotação.(16)

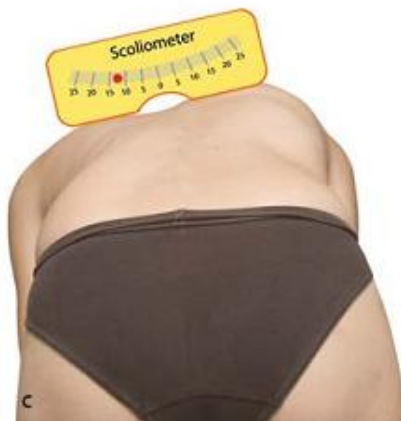

Figura 2. - Escoliómetro Padrão. (Adaptado de (1))

A SRS task force verificou que existe evidencia moderada em referenciar, para um Ortopedista, quando é medida uma curvatura entre 5 e 7 graus ou mais no escoliómetro.(15) O uso do escoliómetro contribui para uma descrição mais concreta da rotação da coluna vertebral, no entanto, não é necessário para o diagnóstico final da escoliose.(5)

Segundo um estudo realizado por Driscoll (16), que avaliou a eficácia de um aparelho que quando combinado com um smartphone reproduzia com fidelidade as mesmas funções do escoliómetro. Este aparelho receberia o nome de Scolioscreen (Fig.3).



Figura 3.- Demonstração da combinação Scolioscreen - smartphone posicionado no dorso de um paciente a realizar o teste de Adams. (Adaptado de (16))

O objetivo do aparelho era facilitar o rastreio da EIA quer nas consultas, quer nas escolas e até no domicílio. Comparou-se a utilização do Scolioscreen com o escoliómetro normal e o smartphone sem o aparelho. Apesar dos problemas colocados, desde o desenvolvimento de um aparelho universal para todos os smartphones à formação necessária aos utilizadores do aparelho, o resultado foi muito positivo. O autor conclui que um

smartphone sem o adaptador não era eficaz na medição do ângulo, mas quando combinado com o Scolioscreen produzia resultados similares aos esvcoliómetros quando utilizados por Ortopedistas. Permitia ainda ao pais dos doentes obterem medidas com boa precisão de forma autónoma e assim ajudar na vigilância da progressão da curva.(16)

3.6 - Diagnóstico

Nas grandes curvas, a deformidade é plenamente visível na posição erecta.(1) A inclinação para os lados é fundamental na detecção de curvas estruturais.(1)

Avaliação da curva deve incluir (1):

- Localização: torácica, toracolombar, lombar
- Convexidade: esquerda (sinistro) ou direita (dextro)
- Flexibilidade da curva
- Extensão da componente rotacional
- Desequilíbrios no plano sagital e coronal
- No perfil sagital dos pacientes com EIA, geralmente está presente um hipocifose ou hipolordose, em vez de uma hiper-cifose/lordose.

3.6.1 - Radiográfico:

Após a suspeita clínica, deve-se proceder à realização de exames radiográficos em incidências pósterioanterior e de perfil em ortostatismo, devendo-se incluir, numa só exposição, toda a coluna vertebral.(7) Radiografias da coluna vertebral são necessárias para averiguar o grau de deformidade.(5) Também podem ser necessárias radiografias em flexão lateral para verificar a rigidez da curva (utilizado na decisão do tratamento cirúrgico).(5)

Em 1948 John Cobb foi o 1º a descrever um sistema de medição para a esvcoliose.(3) O método de Cobb, com viria a ser chamado, indica a magnitude da curva em graus, numa radiografia pósterioanterior.(5)

O método de Cobb (Fig. 4): Identifica a vértebra do limite superior e inferior da curva - a vértebra limite é aquela com a maior inclinação na ponta proximal e distal da curva vertebral, respetivamente; traçar uma linha paralela na parte superior da vértebra limite superior e um linha na parte inferior da vértebra limite inferior; traçar linhas perpendiculares a estas linhas e o ângulo formado na intercessão é definido como o ângulo de Cobb que traduz a angulação da curva vertebral.(5)

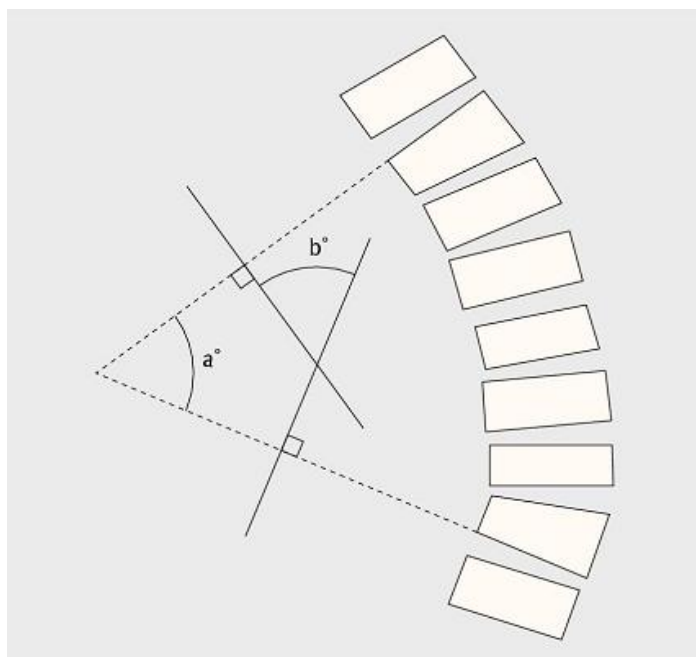


Figura 4 - Método de Cobb. (Adaptado de (5))

O ângulo de Cobb superior a 10 graus é considerado patológico, mas o diagnóstico de escoliose só é feito quando está presente uma componente rotacional, como é indicado pela projeção dos processos espinhosos em direção à concavidade da curva.(7) Caso existindo várias curvas, a curva major é aquela com o maior ângulo de Cobb.(1) Se duas curvas tiverem a mesmo tamanho, o mais rígido é considerado major.(1) Na possibilidade de as duas curvas demonstrarem ter uma rigidez semelhante então é considerado curvas duplo-major.(1) De acordo com a SRS, as curvas minor são aquelas que não são consideradas curva major.(1,3) As curvas minor podem ser curvas compensatórias.(1)

O método mais frequente para averiguar a rotação vertebral é de Nash/Moe (Fig. 5). A técnica determina a rotação vertebral, de acordo com os pedículos, em 5 graus. Grau 0 (neutro), ambos os pedículos da vértebra demonstram uma distância simétrica dos bordos laterais. Grau I e II, o pedículo no lado convexo desloca-se em direção à linha média do corpo vertebral enquanto o pedículo do lado côncavo deixa de aparecer. Grau III, o pedículo do lado convexo encontra-se na linha média do corpo vertebral, enquanto nos graus IV e V ultrapassa a linha média em direção ao lado côncavo da vértebra.(1)

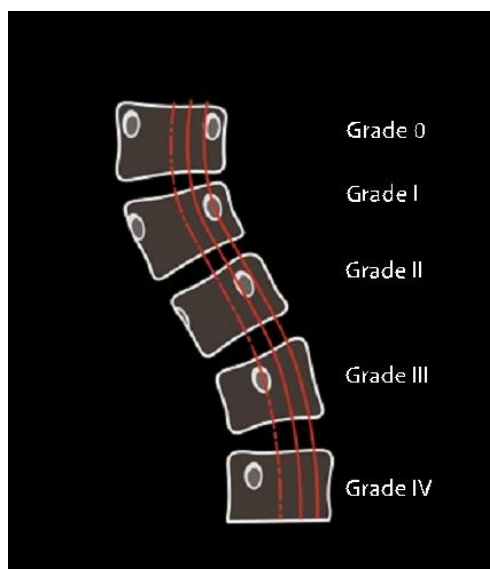


Figura 5 - Método de Nash/Moe. (Adaptado de (1))

A translação lateral é determinada em relação à linha vertical central do sacro (CSVL). (1) A vértebra apical é a vértebra que está mais afastada lateralmente da CSVL, caso o ponto mais lateral seja um disco recebe o nome de disco apical. (1)

O balanço coronal (Fig. 6) serve para averiguar a compensação da curva ao verificar o alinhamento do ponto médio de C7 com o ponto médio do sacro. Considera-se descompensação coronal do tronco quando a distância da linha média de C7 com a linha sacral média é maior do que 20 mm. (1)

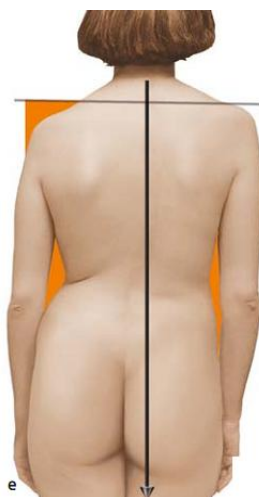

Figura 6 - Balanço coronal. (Adaptado de (1))

A obliquidade pélvica pode ser determinada pela relação de uma linha horizontal com as cristas ilíacas. A obliquidade sacral é averiguada pela comparação entre a parte superior do sacro e uma linha traçada entre as cabeças do fémur. (1)

O objectivo das radiografias em perfil é permitir verificar o ângulo da lordose/ cifose e eventualmente alguma anormalidade que possa existir, tal como espondilolises ou espondilolises.(1)

3.6.2 - Tomografia Computorizada

A TC não é utilizada rotineiramente na avaliação da EIA.(1) Nas curvas severas, a TC é muito útil para o planeamento cirúrgico, utilizada muitas vezes para averiguar o tamanho dos pedículos, sua forma e também para planear a instrumentação a utilizar.(1)

3.6.3 - Ressonância Magnética Nuclear

O objetivo da realização de um RMN assenta na deteção de patologias intraespinhais.(7) A RMN deve ser rotineiramente realizada em pacientes que tenham curvas com parâmetros distintos dos padrões normais: nas curvas rapidamente progressivas, apresentando dor ou alterações no exame neurológico, cifoses excessivas, assimetria nos reflexos abdominais.(7) A ressonância pode demonstrar evidência de um tumor ósseo ou de lesão intramedular, se presente.(7)

O consenso na comunidade médica defende a realização de RMN pré-operatória completa da coluna vertebral em paciente com escoliose idiopática do adolescente atípica, assim permitindo determinar o risco de complicações operatórias. Um exemplo comum de escoliose idiopática do adolescente atípico são as curvas torácicas sinistroconvexas. Estas curvas acarretam um maior risco de complicações no paciente devido à sua relação com a zona cardíaca.(1)

Apesar do consenso da realização da RMN na escoliose idiopática do adolescente atípica, existem alguns autores que defendem a realização rotineira desse exame em todos os pacientes com EIA.(1,17)

3.7 - Classificação

Ao longo dos anos, foram desenvolvidas formas diferentes de classificação, mas nem todas são relevantes para cuidados conservadores ou utilizadas para além da investigação. A tabela 1 demonstra a classificação da escoliose idiopática consoante a sua cronologia, ângulo e topografia.(3)

Tabela 1 - Classificação da escoliose baseada na idade, ângulo e topografia. (traduzido de (3))

Cronologia		Ângulo			Topografia		
Idade quando diagnosticado (anos.meses)		Ângulo de Cobb			Apex		
						Limite superior	Limite inferior
Infantil	0-2.11	Baixo	Baixo	5-15	Cervical	-	C6-7
Juvenil	3-9.11		Baixo a Moderado	16-24	Cervico-torácico	C7	T1
Adolescente	10-17.11	Moderado	Moderado	25-34	Torácico	T1-2	T11-12
Adulto	18-		Moderada a Severo	35-44	Toraco-Lombar	T12	L1
		Severo		45-59	Lombar	L1-2	-
		Muito Severo		≥60			

No mundo científico, gerou-se a necessidade de desenvolver uma classificação única e universal para a escoliose, então em 1983 Howard King apresentou a sua classificação que ainda é utilizada largamente nos dias de hoje.(18) Este sistema baseou-se na experiência de John Moe no tratamento cirúrgico com as varas de Harrington.(18) O sistema de King é baseado na localização das curvas estruturais e não estruturais, relação com a CSVL e a flexibilidade da inclinação lateral nas radiografias (tabela 2 e Fig. 7).(1) King dividiu a classificação segundo 5 grupos:

Tabela 2 - Classificação de King. (traduzido de (1))

Tipo	Curva major	Curva secundária	Inclinação lateral
I	Lombar, ultrapassa a CSVL	Torácico, ultrapassa a CSVL	Curva lombar menos flexível
II	Torácico, ultrapassa a CSVL	Lombar, ultrapassa a CSVL	Curva Torácica menos flexível
III	Torácico	Lombar que não ultrapasse a CSVL	-
IV	Curva torácica acentuada	L5 centrada sobre o sacro, L4 com inclinação para curva torácica	-
V	Dupla curva torácico T1 com inclinação para a convexidade da curva superior	-	-

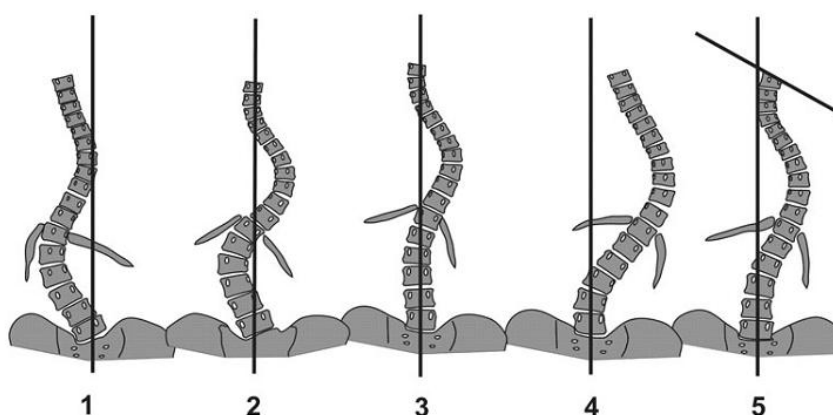


Figura 7 - Classificação de King. (Adaptado de (18))

Vários artigos demonstraram baixa validade, confiança e reprodutividade do sistema de classificação, levando à necessidade de desenvolver outra classificação mais adequada à patologia.(1,18)

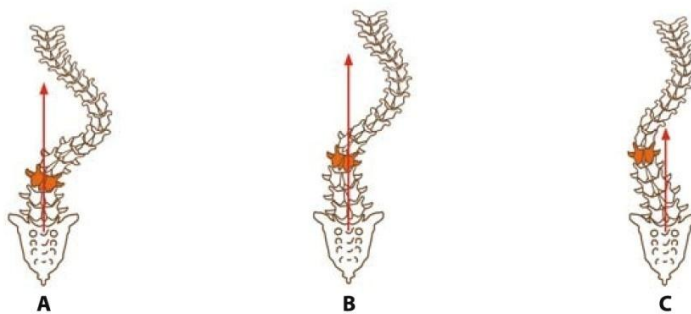
Em 2001 Lawrence Lenke introduziu um novo sistema de classificação, onde era necessário determinar: o tipo de curva, modificadores, e pela primeira vez nos sistemas de classificação para a escoliose foi incluído o perfil sagital. São utilizados no sistema um total de 6 subtipos de curva, 1 modificador lombar e 1 modificador sagital que mede a cifose entre T6 a T12 (Fig. 8).(1,18)

Curve Type

Type	Proximal Thoracic	Main Thoracic	Thoracolumbar / Lumbar	Curve Type
1	non-structural	structural (major*)	non-structural	main thoracic (MT)
2	structural	structural (major*)	non-structural	double thoracic (DT)
3	non-structural	structural (major*)	structural	double major (DM)
4	structural	structural (major*)	structural	triple major (TM)
5	non-structural	non-structural	structural (major*)	thoracolumbar / lumbar (TL/L)
6	non-structural	structural	structural (major*)	thoracolumbar / lumbar - main thoracic (TL / L - MT)
*major = largest Cobb measurement, always structural			minor = all other curves with structural criteria applied	
Structural Criteria (minor curves)			Location of Apex (Scoliosis Research Society Definition)	
proximal thoracic: - side bending Cobb $\geq 25^\circ$ - T2 - T5 kyphosis $\geq +20^\circ$ main thoracic: - side bending Cobb $\geq 25^\circ$ - T10 - L2 kyphosis $\geq +20^\circ$ thoracolumbar / lumbar: - side bending Cobb $\geq 25^\circ$ - T10 - L2 kyphosis $\geq +20^\circ$			Curve: - thoracic - thoracolumbar - lumbar Apex: - T2 - T11-12 disc - T12 - L1 - L1-2 disc - L4	

Modifiers

Lumbar Spine Modifier		Thoracic Sagittal Profile T6 - T12	
CSVL to lumbar apex			
A	CSVL between pedicles	-	hypo < 19°
B	CSVL touches apical body(ies)	N	normal 10° - 40°
C	CSVL completely medial	+	hyper > 40°



Center Sacral Vertical Line (CSVL)

Curve Type (1 - 6) + Lumbar Spine Modifier (A, B, or C) + Thoracic Sagittal Modifier (-, N, or +)
Classification (e.g. 1B+): _____

Figura 8 - Classificação de Lenke. (Adaptado de (1))

Primeiro deverá ser definido o tipo de curva, depois adicionado o modificador lombar e por fim o modificador sagital.(1)

Devido aos diversos classificadores utilizados, é possível obter uma classificação mais adequada quando comparada com o sistema de classificação de King e também facilitar a escolha do tipo de tratamento cirúrgico a implementar no paciente, caso necessite. A classificação de Lenke demonstra ter uma confiança inter e intra-observador superior à classificação de King.(18,19) Um grande problema da classificação de Lenke, também presente na classificação de King, é a falta da valorização do componente rotatório da EIA.(18,19)

3.8 - Risco de Progressão

A EIA pode-se desenvolver em qualquer momento da adolescência, mas a taxa de progressão de curvaturas é muito superior no início da puberdade.(5) Bunnell et al (20) descreveu um risco de progressão de 20% no início da puberdade em pacientes com curvas de 10 graus, 60% em curvas de 20 graus e até 90% nas curvas com 30 graus.(3,20) É importante determinar o estado de desenvolvimento do adolescente, assim como a severidade da curva.(3) Considera-se que quanto mais severa a curva, mais provável será a sua progressão e consequente necessidade de intervenção cirúrgica. Nas curvas que não são consideradas severas no momento de apresentação, a decisão entre tratamento conservador ou cirúrgico assenta no risco de progressão das mesmas.(21) Os melhores indicadores de progressão de uma curva são o potencial de crescimento e a velocidade, sendo ambos componentes da maturidade óssea.(21) Existe um potencial de progressão mais baixo da escoliose idiopática após o crescimento completo da coluna.(3)

A EIA com elevado risco de progressão deve ser detectada o mais precocemente possível.(5) Foram determinados alguns fatores de risco de progressão na EIA, representados na tabela 3.

Tabela 3 - Fatores de risco para a progressão da EIA. (traduzido e adaptado de (5))

Fator de Risco segundo:	Comentário:
Idade	Diminuição do potencial de progressão da curva com o aumento da idade
Sexo	Progressão mais comum no sexo feminino
Menarca	Progressão menos comum após a menarca
Maturação óssea	Quanto maior for a imaturidade óssea, maior o risco de progressão
Padrão da curva	Probabilidade de progressão mais alta nas curvas duplas do que nas simples
Magnitude da curva	O risco de progressão aumenta com a magnitude da curva

Os doentes que terminaram o crescimento da coluna vertebral e diagnosticados com uma escoliose inferior a 30 graus podem ser considerados estáveis. Escolioses superiores a 30

graus geralmente progridem a uma taxa de aproximadamente 1 grau por ano.(7) A probabilidade de progressão entre adolescentes com ângulos de Cobb de 20 graus ou menos está entre os 10 aos 20%.(7)

Como referido anteriormente, é necessário determinar em que fase de desenvolvimento o adolescente se encontra para avaliar o risco de progressão. É ainda necessário recolher informação sobre etapas do desenvolvimento, como por exemplo: quando iniciou a marcha, início da fala, tendência a quedas ou se existe alguma doença relevante.(1) Informação sobre complicações pré e perinatais ou atrasos no desenvolvimento pode levantar suspeitas sobre possíveis etiologias da escoliose idiopática. Também é necessário analisar informação referente à adolescência: menarca, mudanças na voz, crescimento dos pelos, evolução do crescimento, entre outros. O ponto máximo na velocidade de crescimento ocorre por volta dos 12 anos nas raparigas e aos 14 nos rapazes.(5) Nas raparigas, o pico de crescimento na puberdade normalmente surge aquando da menarca, e a coluna vertebral geralmente termina o crescimento aproximadamente 2 anos depois.(7) Enquanto nos rapazes o pico de crescimento é mais intenso na fase da mudança da voz.(1) A maturidade sexual pode ser determinada pela escala de Tanner.(5)

3.8.1 - Sinal de Risser

A maturidade óssea é determinada por radiografias de várias regiões do esqueleto, sendo as mais frequentemente usadas as apófises das cristas ilíacas e a ossificação dos ossos da mão.(7) Em 1958, Joseph C. Risser descreveu pela primeira vez uma forma de determinar a idade óssea através de radiografias das apófises ilíacas.(21) Analisava a ossificação das apófises e comparava com a maturidade da coluna vertebral.(21) Atualmente, esse sinal é designado de sinal de Risser.(5,21) Risser dividiu a crista em 4 quadrantes numa radiografia anteroposterior, classificando essa calcificação em 5 estádios (Fig. 9 e 10).

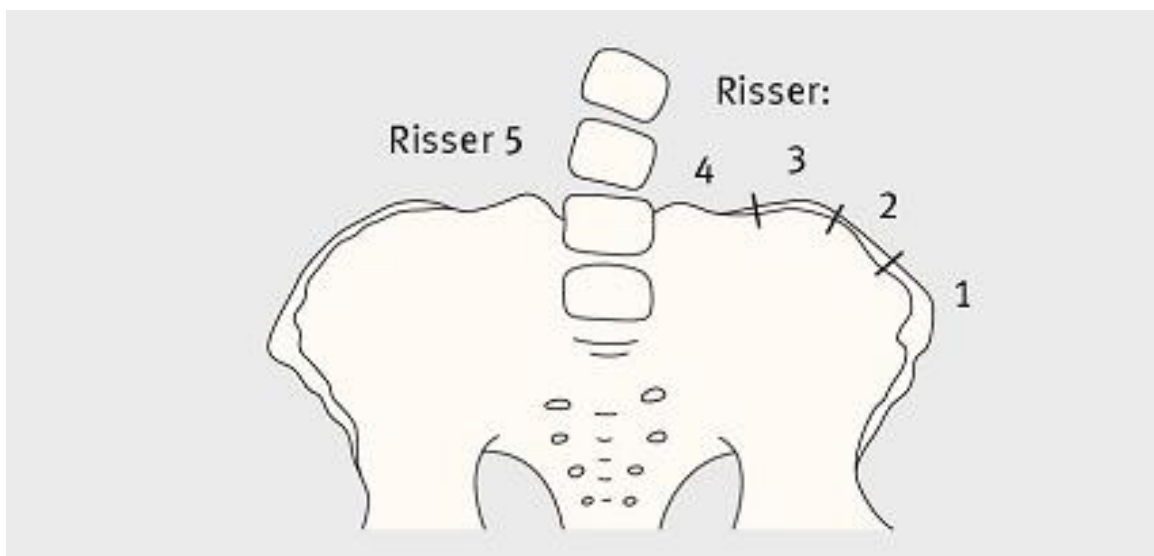


Figura 9 - Sinal de Risser: representação esquemática. (Adaptado de (1))

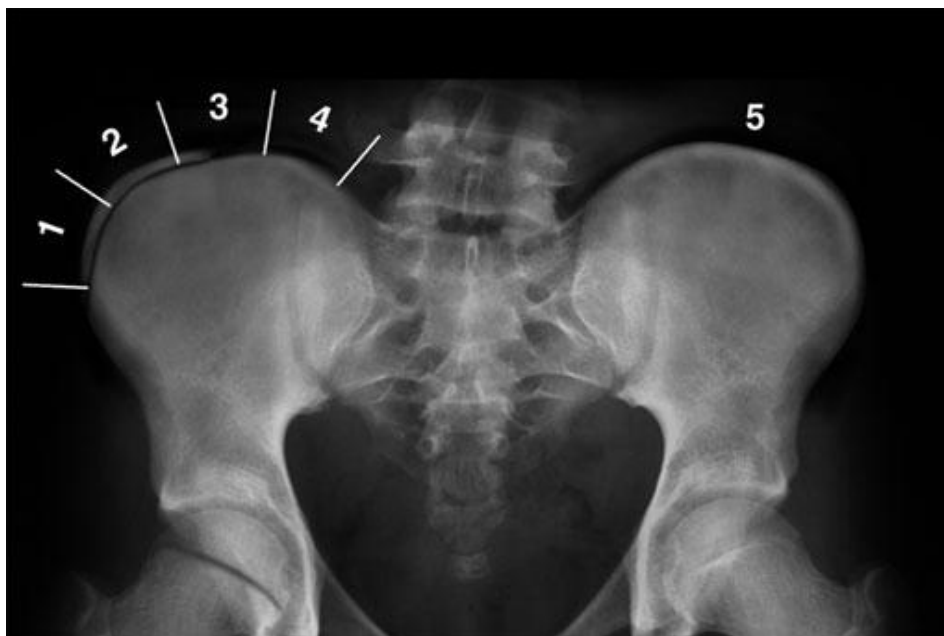

Figura 10 - Sinal de Risser: representação radiológica. (Adaptado de 5))

O aparecimento do núcleo de ossificação da apófise ilíaca inicia-se na região anterior da crista ilíaca e progride posteriormente até atingir a espinha ilíaca posterior no fim da maturação. Se nenhum dos quadrantes estiver calcificado designamos Risser 0; se 1 quarto da crista ilíaca estiver calcificada então consideramos Risser 1, e assim em diante. (1) Caso exista uma fusão completa ente a crista ilíaca e a bacia então designamos de Risser 5. Geralmente considera-se que o pico de crescimento ocorre no estágio 0 de Risser. (7,22)

A incidência de progressão na EIA sem tratamento já foi correlacionada com o sinal de Risser e a magnitude da curva. (5) Para curvas com 20-29 graus num adolescente imaturo (Risser de 0 ou 1), a incidência de progressão é de 68%, mas para adolescentes com os mesmos graus mas com maturidade óssea (Risser de ≥ 2), a incidência já se encontra nos 23%. O estágio 4 é comumente considerado o ponto a partir da qual o risco de progressão é mais baixo, no entanto, existe evidência forte de que o crescimento continua até ao estágio 5 e com algum risco de progressão. (21)

Os estágios de Risser são provavelmente o indicador de maturidade óssea mais utilizado. Existem, no entanto, autores que defendem que a ossificação epifisária na mão, que procede de distal para proximal, é a forma mais precisa de estimar a taxa de crescimento. (21)

3.9 - Tratamento

Quando decidido qual o tratamento a implementar é fundamental ter em consideração o risco de progressão da curva, assim como as consequências que possam surgir da não aplicação de tratamento. (1)

Os objetivos do tratamento passam por (1,3):

- Parar ou prevenir a progressão da curva na puberdade
- Manter ou restaurar o balanço coronal e sagital
- Corrigir a deformação da coluna
- Prevenir ou tratar a disfunção com compromisso respiratório nas grandes curvas
- Prevenir ou tratar sintomas de dor na coluna vertebral
- Melhorar a estética através da correção cirúrgica

O tratamento depende da causa da escoliose, do tamanho e da localização da curvatura, além do quanto o paciente ainda crescerá. As decisões terapêuticas devem ser individualizadas, considerando a probabilidade de progressão, baseadas na magnitude da curva segundo o ângulo de Cobb, maturidade óssea, idade do paciente e maturidade sexual.(3)

Segundo a SRS deve dividir-se o tratamento da EIA em conservador ou cirúrgico.(1)

3.9.1 - Tratamento Conservador

Considerando a história natural relativamente benigna da EIA, o tratamento cirúrgico está reservado para grandes curvas progressivas, estando o tratamento conservador indicado em curvas menores ou que ainda não possuem indicação cirúrgica. O grande objetivo do tratamento conservador é evitar a progressão da curva para que não seja necessária uma futura intervenção cirúrgica, melhorar a estética e a qualidade de vida do doente e, eventualmente, diminuição da dor caso esteja presente.(3) A terapia conservadora pode consistir num único ou vários dos seguintes: vigilância, fisioterapia e exercício físico, uso de ortótese ou electroterapia.

- **Vigilância**

A vigilância deve ser feita na maioria dos casos de escoliose idiopática adolescente com curvatura inferior a 25 graus ainda em fase de crescimento ou inferior a 45 graus no caso de ter concluído o crescimento.(3) Devem ser realizadas reavaliações clínicas, radiografias da coluna (quando existe suspeita de progressão) e um follow-up adequado.(1,7) O tempo de follow-up varia segundo diversos autores, existindo quem defenda que deve ser realizada a intervalos de 4-6 meses, outros apoiam que deve ser realizado de ano a ano, dependendo da situação clínica.(3,7) Doentes com maior risco de progressão da curva devem ser avaliados mais frequentemente.(7) Se durante a avaliação destes doentes se verificar uma progressão igual ou superior a 5 graus, deve ponderar-se uma mudança da atitude terapêutica.(3)

- **Fisioterapia e Exercício**

A fisioterapia é útil para diminuir os sintomas associados a EIA, referentes a desequilíbrios musculares e para melhorar ou preservar a função da coluna.(1) A frequência

das sessões depende da técnica utilizada e do grau de cooperação do doente, devendo ser realizada todos os dias ou várias vezes por semana (2-4 vezes por semana).(3) Os doentes a realizar fisioterapia devem manter-se sob observação do médico assistente devido ao risco de progressão da curva existente e às limitações da fisioterapia.(1) Apesar de prevalecer muito na literatura científica da área Ortopédica que a fisioterapia não é útil para o tratamento da EIA, têm sugerido alguns estudos que defendem a sua utilidade.(3)

Negrini S. et al. (23) defende a utilização de exercícios de fisioterapia específicos para a escoliose (PSSE). Consistem em protocolos adaptados para o tipo de curva do doente, magnitude e características clínicas.(24) As PSSEs têm como objetivo reduzir a deformidade e estabilizar a progressão.(23,25) Um estudo comparou dois grupos, um que realizou PSSE e outro fisioterapia convencional: verificou que 6.1% dos pacientes com EIA que foram submetidos a PSSE necessitaram depois de ortótese, comparativamente com 25% dos pacientes no grupo de fisioterapia normal.(26,27)

O papel do tratamento da EIA baseado em exercícios tem-se então mostrado controverso. Frequentemente os pacientes com escoliose geralmente praticam ginástica ou natação, embora não seja encontrada evidência contra a prática de outras actividades físicas, deve ser usada alguma cautela nos desportos de contacto.(3,28) É necessário salientar que a componente social e educacional dos desportos nunca deve ser negada, podendo levar a consequências graves na auto imagem do doente e repercussões na sua interação social com os seus colegas.(3)

Foram encontrados outros estudos que demonstraram a falta de evidência sólida que prove ou negue a eficácia do tratamento baseado em exercícios na prevenção da progressão da curva. Mantém-se então a controvérsia deste tema tornando-se necessária a realização de mais estudos para se definir o papel e eficácia deste tipo de tratamento nos doentes com EIA.(3)

- Ortóteses (Coletes)

O tratamento com colete/ortótese é uma das opções no tratamento da EIA nas curvas entre 25 - 40 graus (com escala de Risser < 3) e nas curvas entre 20-30 graus, que progridem mais de 5 graus em 6 meses.(1,2,7,29) Consiste na aplicação externa de forças corretivas no tronco do adolescente, colocando a coluna vertebral na sua posição simétrica com o objetivo de prevenir o aumento da progressão da curva.(1) Atendendo à história natural da doença, as contra-indicações para a utilização de ortóteses são: adolescentes que já terminaram o crescimento; os que se encontram ainda em fase de crescimento com uma curva superior a 45 graus; nas curvas menores de 25 graus e sem documentação de progressão; lordose torácica verdadeira; crianças sem suporte familiar ou que simplesmente rejeitem a sua utilização.(2)

No período de adaptação é realizada uma radiografia ao doente com o colete, algumas semanas após início do uso, de forma a efetuar alguns ajustes.(7) Radiografias sucessivas devem ser realizadas a cada 6 meses sem o colete para acompanhar a progressão da curva.(2) Num estudo realizado por Katz et al (30) sobre a utilização de ortóteses, este verificou que o tempo em que o doente permanece com o colete estava relacionado com a diminuição da progressão da curva, assim como a necessidade de tratamento cirúrgico posteriormente.(7,31)

A SRS recomenda a utilização do colete entre 20-22 horas por dia até que o doente atinja a maturidade óssea ou até que sejam atingidos os critérios cirúrgicos.(3) O colete deve ser retirado para a higiene pessoal do doente e para praticar desporto ou até mesmo PSSE.(1) Wiley et al (32) analisou os resultados da utilização do colete com o regime de utilização, ao comparar doentes que não cumpriam o regime (menos de 12 horas por dia), doentes que cumpriam parcialmente (entre 12 a 18 horas por dia) e aqueles que cumpriam ao utilizar o colete durante 18-23 horas.(2,32) Os doentes que utilizaram o colete por menos de 12 horas demonstraram ter um agravamento da curva de 41.3 graus para 56.3; aqueles que utilizavam o colete parcialmente progrediram de 37.6 para 41.2; e curiosamente, os que utilizaram a tempo inteiro, demonstraram uma melhoria significativa da curva de 39.3 para 35.7 graus no fim do follow-up.(2,32) Uma meta-análise de 20 estudos que foi desenvolvida, demonstrou que a utilização do colete durante 23 horas por dia era significativamente mais eficaz em reduzir a progressão da curva do que qualquer outro tipo de tratamento conservador.(2,33) Quanto mais horas o paciente utilizar o colete, maior será o benefício.(2,31) No entanto, existem alguns pacientes em que o tratamento com colete não era eficaz.(2)

Caso se verifique uma estabilização do crescimento da curva, o colete deve ser mantido com uma diminuição progressiva na utilização até que seja encontrada evidência clara do término do crescimento. Se em qualquer momento a estabilidade da coluna estiver em causa, o regime de utilização do colete deverá ser mantido.(2)

Existe uma variedade de ortóteses disponíveis para o tratamento da EIA variando segundo localização da curva a ser tratada, da magnitude, do potencial de progressão, duração de utilização e protocolos do país.(1)

Coletes na EIA têm sido prescritos desde que Blount et al. (25) começou a usar os coletes Milwaukee no pós cirúrgico da escoliose em 1945.(25,34) O nome da ortótese geralmente vem do nome da cidade ou centro onde foi inventada.(2) Atualmente existem dois grandes tipos de coletes: ortóteses cervico-toraco-lombo-sagradas (CTLSO) e a ortóteses toraco-lombo-sagradas (TLSO).(2)

CTLSSO - Ortótese da base do crânio até à zona pélvica. Está indicada no tratamento de curvas torácicas com ápex em ou por volta de T8, curvas duplas torácica e outras curvas duplas com o ápex do componente torácico acima de T8.(2)

Esta tipo de ortótese é constituída por um anel cervical em metal ajustável com 3 apoios, 2 suboccipitais e um submentoniano para apoiar a cabeça, unido a uma base pélvica em plástico por um suporte vertical anterior e dois posteriores em metal, todos ajustáveis.(2) São utilizados, lateralmente, suportes almofadados ajustados ao corpo do paciente e ligados aos suportes metálicos, com intuito de manter a coluna alinhada.(2) A base pélvica em plástico é personalizada através de um molde do utilizador.(2) É uma ortótese muito visível, que requer uso a tempo inteiro pelo que a sua aceitação pelos adolescentes é baixa, tendo significativos efeitos psicológicos. É exemplo deste tipo de ortóteses o colete Milwaukee (Fig. 11) que requer uso a tempo inteiro com intervalo para prática de desporto. Geralmente existe algum incumprimento ou resistência dos pacientes à sua utilização.(2)

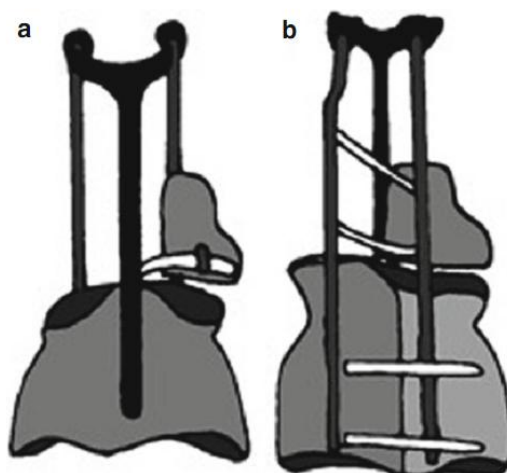


Figura 11 - Colete Milwaukee. a) Visão frontal. b) Visão posterior. (Adaptado de (2))

A taxa de sucesso do colete Milwaukee: curvas entre 20 e 29 graus com Risser entre 0 e 1 progrediram 28% menos que nas curvas equivalentes em pacientes sem tratamento com este tipo de colete e pacientes com curvas de magnitude semelhante mas com sinal de Risser 2 ou mais, progrediram 10 % menos que os pacientes não tratados. Nas curvas com ângulo entre 30 a 39 graus e Risser de 0-1, foi verificado que progrediram 14% menos que os não tratados, assim como nos pacientes com ângulos equivalentes mas num Risser 2 ou mais, onde demonstraram que progrediram 21% menos que os não tratados.(2,19,35)

TLSO - é uma ortótese menos visível e mais leve. Deve ser usada cerca de 23 horas diárias e está indicada no tratamento de curvas lombares e toracolombares, assim como nas curvas torácicas com ápex em ou abaixo de T8. Não são particularmente úteis para corrigir curvas muito altas.(2) É constituída por um suporte pélvico, com um revestimento almofadado, que se estende até ambas as axilas. São colocados no interior pequenos suportes

almofadados contra as costelas, que também são utilizados para correção parcial da componente rotacional.(2) Este tipo de colete pode ser colocado por debaixo da roupa e não sendo visível, ajudando na sua aceitação pelo adolescente. Os exemplos mais frequentes são os coletes de Boston e Lyon (Fig. 12 e 13).(2)

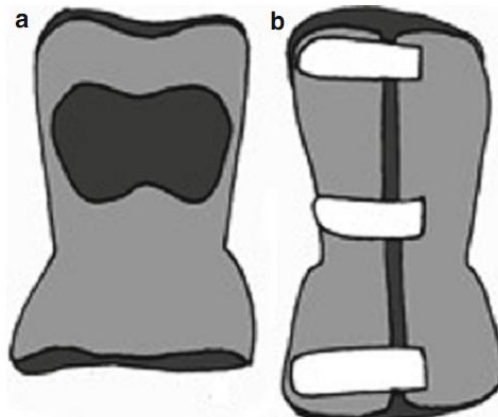


Figura 12 - Colete Boston. a) Visão frontal. b) Visão posterior. (Adaptado de (2))

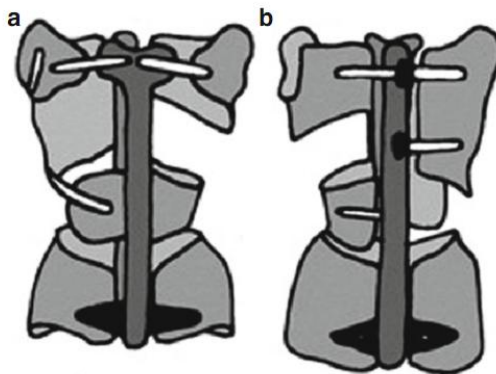


Figura 13 - Colete Lyon. A) Visão frontal b) Visão posterior. (Adaptado de (2))

Existem ainda mais tipos de TLSO: Chêneau, Malaga e SpoRT (Sforzesco).(2)

A CTLSO e TLSO são de uso a tempo-inteiro, mas também existem outros tipos de ortóteses apenas para uso noturno cujo principal objetivo é melhorar a qualidade de vida do doente sem prejudicar, no entanto, os resultados finais do tratamento. Um exemplo de colete de uso noturno é o colete de Providence, este tipo de colete baseia-se na aplicação direta de forças rotacionais, controladas e laterais à curva em três pontos.(2)

O tratamento é continuado até se determinar que foi atingida a maturidade óssea.(36) É considerado um tratamento com sucesso caso a magnitude de curva inicial se mantenha até ao fim do uso do colete.(1,2) Quando é verificado insucesso no tratamento (curvas que progrediram, especialmente para além dos 45 graus já com maturidade óssea), a

causa poderá ser devida a correção inadequada, irritações sucessivas da pele que originaram falhas na utilização correcta do colete.(3) O peso do adolescente também tem influência nos resultados do tratamento com colete, sendo que um doente obeso (IMC > percentil 85) tem um risco superior de falência do tratamento com colete e uma taxa de cirurgia perto do dobro daqueles com peso abaixo do percentil 85.(2)

Foi demonstrado que o sexo tem influência no tratamento com ortóteses.(36) Os rapazes aparentam aderir menos ao tratamento que as raparigas. Num estudo realizado por Katz et al (36) que comparou pacientes tratados com o colete Boston e com Charleston, verificou que a taxa de insucesso, num grupo de 25 rapazes, era de 80% quando comparado com 36% nas raparigas.(36,37) Yrojönen et al (36) verificou uma taxa de insucesso de 31.4% num grupo de 51 rapazes quando comparado com um grupo de controlo de 51 raparigas (21.6%), ambos utilizavam coletes Boston. Mas quando retirados os rapazes não colaboradores não existia grandes diferenças. Logo concluíram que apesar dos rapazes serem menos colaboradores que as raparigas, não existe razão para abandonar o uso dos coletes.(36,38)

O uso de colete tem um efeito estético negativo que pode levar a uma baixa autoestima e conseqüentemente alguns efeitos psicológicos.(36) Todos estes efeitos têm um impacto negativo na qualidade de vida do doente, que aliado ao facto dos coletes serem de fácil remoção, conduzem a uma redução da adesão. Para além disso, o seu uso acarreta também um desconforto funcional derivado de pontos de pressão, irritação da pele em elevadas temperaturas e alguma restrição de movimentos. Sendo a baixa adesão ao tratamento um dos maiores obstáculos à eficácia do uso de coletes, a sua avaliação torna-se importante.(36)

Caso seja verificado um insucesso no início do tratamento com ortóteses, este deve ser interrompido e o adolescente ser submetido a tratamento cirúrgico caso indicado. Não existe razão para esperar até ao fim da puberdade parar terminar o tratamento e realizar a cirurgia. É fundamental ajustar o tratamento à progressão da curva.(22)

- Electroterapia

Electroterapia foi encarada como um tipo de tratamento com potencial, mas não foram registrados grandes sucessos.(2)

Por fim, baseado na pesquisa realizada e das evidências científicas encontradas, foi concluído que dos tratamentos conservador, só a ortótese demonstrou ser muito efetiva no tratamento da EIA.(25) Existe uma falta de informação sobre a eficácia dos outros métodos de tratamento.(25)

3.9.2 - Tratamento Cirúrgico

Os objetivos do tratamento cirúrgico da EIA são o impedimento da progressão da curva em primeiro lugar e, em segundo, atingir uma correção permanente da deformidade.(3) Com a cirurgia, tenta-se manter uma coluna estável e equilibrada nos planos sagital e coronal, preservar o máximo de segmentos móveis possíveis, melhorar os resultados a nível físico, psicossocial, diminuir o risco de desenvolvimento de dor lombar no futuro.(2,39)

O tratamento cirúrgico padrão da EIA é a cirurgia de fusão que se baseia na abolição do movimento entre segmentos da coluna através da fusão com enxerto ósseo do próprio doente (vindo de raspagens das cristas ilíacas).(39) Devido à localização da medula espinal, tornou-se fundamental existir neuromonitorização intraoperatória.(1) A utilização intraoperatória de potenciais evocados somatossensoriais (PESS) demonstrou uma diminuição na incidência de défices neurológicos no pós-operatório.(2)

O tratamento cirúrgico está indicado no tratamento de curvas superiores a 45 graus e ainda em fase de crescimento ou então que continuem a progredir mesmo após o termino do crescimento.(3) Logo, a decisão para realização do tratamento cirúrgico assenta: no risco de progressão, maturidade óssea, tipo de curva, magnitude da curva, aparência estética e no insucesso do tratamento conservador.(1) As curvas >50 graus progridem mesmo após a maturação óssea; as de maior magnitude causam perda da função pulmonar, podendo mesmo causar insuficiência respiratória em curvas severas; quanto maior for a progressão, mais difícil se torna o seu tratamento cirúrgico.(1)

Através das consultas prévias com o paciente e os pais, devem ser explicados os prós e contras da intervenção, risco e o resultado pretendido.(1) O paciente precisa toda a informação de forma a tomar uma decisão fundamentada para ser submetido ao tratamento cirúrgico.(40)

A escolha do tipo de abordagem cirúrgica depende de (1):

- Tipo de curva
- Tamanho
- Rigidez
- Maturidade óssea
- Instrumentação disponível
- Habilidade dos cirurgiões.

Pode ser utilizada uma abordagem ventral (anterior), dorsal (posterior), ou combinada.(7)

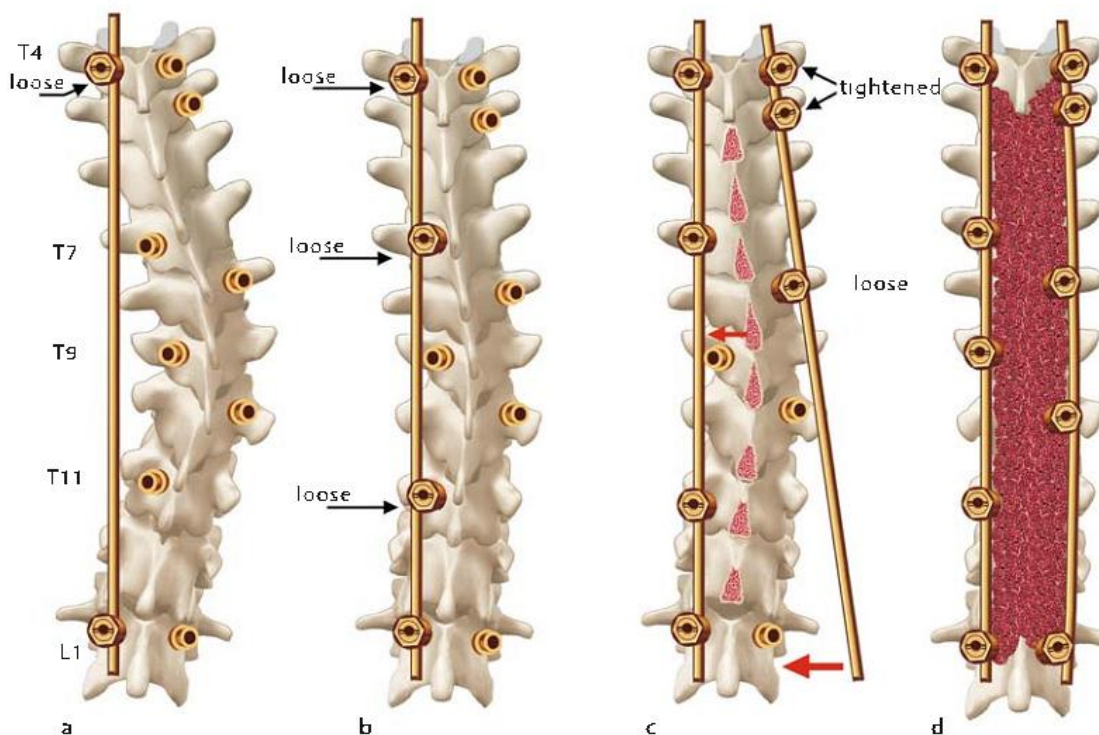
- Abordagem Dorsal (posterior)

A abordagem posterior tem sido a opção cirúrgica mais utilizada na EIA e pode ser utilizada em todos os tipos de curva.(3) Foi introduzida por Paul Harrington no início dos anos 60, baseada na aplicação de forças corretivas ao longo da curva através do uso da barra de Harrington fixada à parte superior e inferior da curva.(1,2) Em geral, os resultados a longo prazo em termos de qualidade de vida e satisfação dos pacientes demonstraram ser muito positivos.(1)

Em 1984, Cotrel e Dubousset introduziram um sistema posterior baseado no uso de duas barras paralelas com ganchos.(41) A técnica de Cotrel-Dubousset e instrumentação de Texas Scottish Rite Hospital (TSRH) permitem uma maior correção e preservação da motilidade face à abordagem de Harrington.(1)

Ao longo dos anos foram surgindo variações baseadas no uso de ganchos, com o desenvolvimento de parafusos pediculares.(41) A utilização de parafusos pediculares permite uma fixação mais sólida e uma melhor correção tridimensional da curva e conseqüentemente uma melhor recuperação do doente com uma mobilização mais precoce.(1,2) Para além disso, permite uma redução dos níveis de fusão preservando assim um maior número de segmentos móveis.(1) O sistema de instrumentação moderna permite um correção entre 60-80% e diminui a necessidade de estabilização pós-operatória do tronco com ortótese.(7)

A técnica cirúrgica está esquematizada na figura 14, assim com algumas radiografias para demonstrar a redução da curva pós-cirúrgica.



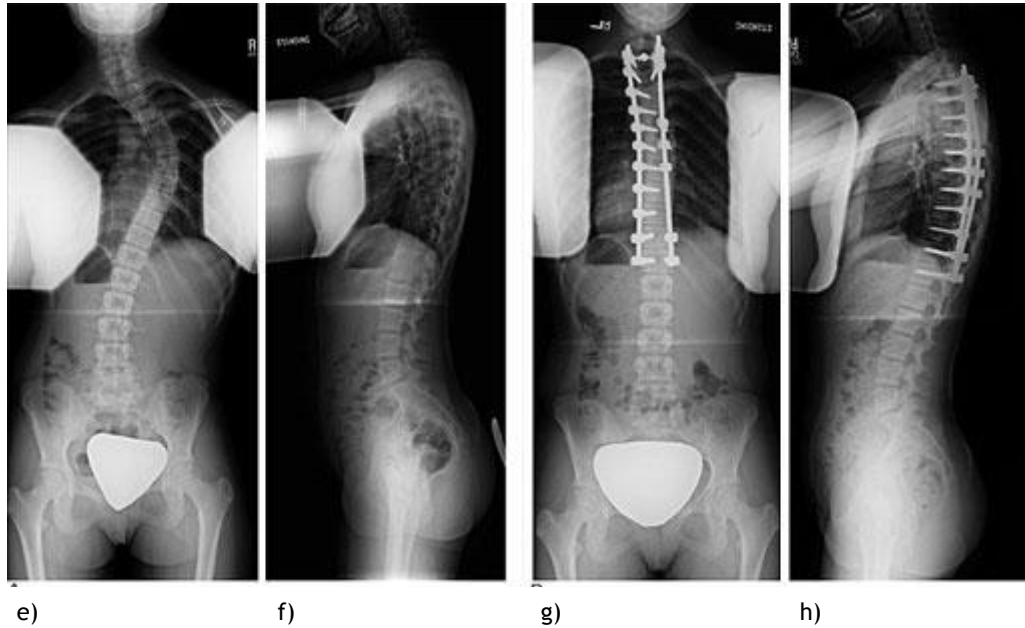


Figura 14 - Representação esquemática da cirurgia de correção da EIA por abordagem dorsal e radiografias pré e pós operatórias: a e b) demonstra a colocação da primeira vara no lado concavo e subsequente união aos parafusos pediculares. c) colocação da segunda vara com aperto final dos parafusos para obter a maior redução possível da curva, com raspagem das apófises espinhosas para melhor acomodação e união do enxerto ósseo à coluna. d) enchimento com enxerto ósseo. e) e f) radiografia de um doente antes da intervenção cirúrgica. g) e h) doente após a intervenção cirúrgica. (Adaptado de (1))

- Abordagem Ventral (anterior)

O tratamento cirúrgico da escoliose idiopática do adolescente através de uma abordagem anterior é indicado nas curvas toracolombares ou lombares superiores.(1) Esta abordagem requer uma toracotomia e remoção de uma costela para exposição dos corpos vertebrais a serem instrumentados. Posteriormente, é feita a remoção completa dos discos intervertebrais nos locais onde será realizada a fusão desse espaço com enxerto ósseo.(1) São colocados os parafusos e barras para redução da curvatura.(1)

A técnica cirúrgica está esquematizada na figura 15, assim com algumas radiografias para demonstrar a redução da curva pós-cirúrgica.

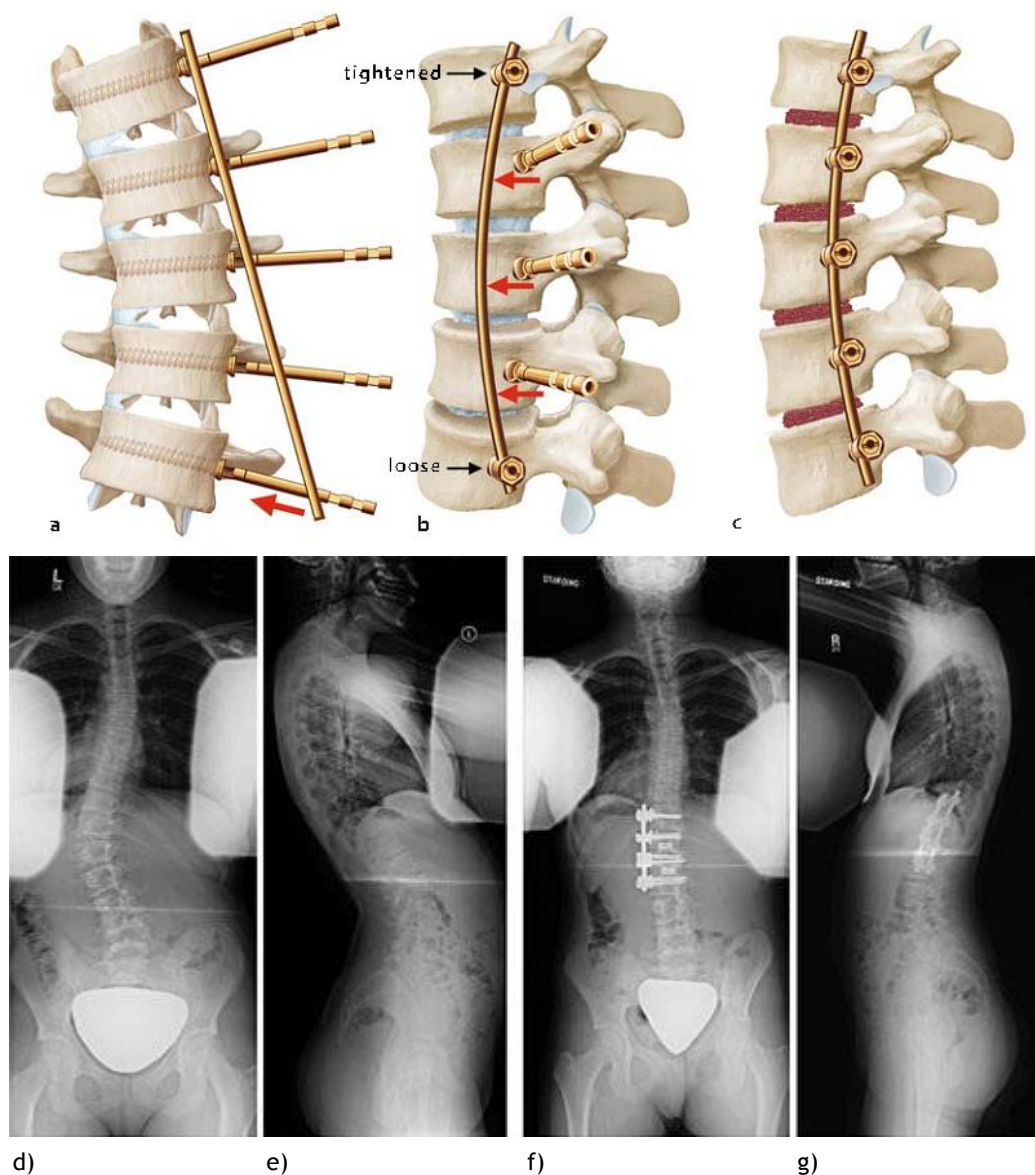


Figura 15 - Representação esquemática da cirurgia de correção da EIA por abordagem ventral e radiografias pré e pós operatórias: a) inserção de parafusos pediculares nos corpos vertebrais, assim como a vara do lado convexo da curva. b) apertando os parafusos pediculares no limite superior e inferior, permite uma rotação da coluna vertebral e subsequente encaixe dos outros parafusos pediculares. c) colocação do enxerto ósseo na zona dos discos. d) radiografias de um doente antes da intervenção cirúrgica. e) doente após a intervenção cirúrgica. (Adaptado de (1))

As vantagens desta abordagem são o menor número de segmentos da coluna vertebral envolvidos na fusão pelo que há uma preservação de um maior número de segmentos móveis. Para além disso, permite uma melhor correção da rotação e a nível estético, são realizadas pequenas incisões. No entanto, atualmente a preferência por esta abordagem tem vindo a diminuir por ser uma técnica mais complexa.(1)

- Combinada

Em alguns casos pode ser necessária a associação das duas abordagens. Nestes casos, antes da abordagem posterior, o cirurgião realiza a remoção dos discos intervertebrais da região apical através de uma abordagem anterior e posteriormente procede à fusão dos segmentos vertebrais com enxerto ósseo. A associação das duas abordagens, anterior e posterior, é utilizada no tratamento cirúrgico de curvas de maior magnitude (>75 graus) e rígidas que irão impedir uma correção satisfatória por um só método.(1)

3.9.3 - Complicações Cirúrgicas

As complicações do tratamento cirúrgico podem ser imediatas ou tardias consoante o momento de apresentação.(2) Dentro das complicações imediatas podem ser neurológicas, pulmonares ou vasculares, enquanto nas complicações consideradas tardias são as infeções (agente mais comum é o estafilococos) que podem provocar danos irreversíveis aos pacientes.(1)

- Complicações Imediatas

A taxa de complicações neurológicas varia de 0.2 a 1.8% dependendo do procedimento, sendo a maioria transitórias.(6,42) Complicações neurológicas podem resultar de contusão direta ou de um problema isquémico, resultando em lesão aos vasos que alimentam a medula.(1) Pode existir lesão dos nervos periféricos ou compressão das raízes dos nervos pelo material implantado. Em mãos experientes, lesões da medula espinal são raras.(1) Para evitar esses riscos, deverá recorrer-se a neuromonitorização.(1)

- Complicações tardias

Processos inflamatórios e infeção. A infeção pode manifestar-se meses ou mesmo anos após a cirurgia. É realizada profilaxia antibiótica de rotina. Podemos dividir as infeções segundo as semanas de apresentação no pós-operatório (1):

- Infeção recente (dentro de 12 semanas após a cirurgia), deverá ser feita uma revisão da ferida e prescrição de antibioterapia.(1) A ocorrência de infeção tem aqui um maior risco devido à extensão da cirurgia e também ao recurso a transfusões sanguíneas e uso de aloenxertos.(1)

- Infeções tardias (ocorrem ao fim de 20 semanas ou mais) geralmente são sintomáticas após 2-3 anos, nesses casos, deve ser realizada nova intervenção cirúrgica com remoção dos implantes. Caso a fusão esteja já sólida não é necessário aplicar mais medidas.(1)

O tratamento cirúrgico reduz a deformidade e previne a progressão da curva. No entanto, a sua eficácia por vezes não é verificada. A curva pode continuar a progredir, descompensar ou até mesmo desenvolver novas deformidades. A cirurgia escoliótica pode desenvolver por vezes um desequilíbrio coronal iatrogénico. Esse desequilíbrio ocorre devido

a um correção excessiva da curva major em relação ao potencial compensatório da curva menor. Por este facto, torna-se essencial avaliar a rigidez das curvas antes da correção completa para impedir esse desequilíbrio.(1)

Pode surgir o fenómeno de Crankshft, embora mais frequente na EIJ com grande potencial de crescimento. Deve-se ao crescimento anterior da coluna vertebral apesar da fusão posterior.(1) Esse fenómeno leva a um aumento da angulação e rotação da coluna. Dubousset defendia que devido a esse fenómeno, nos pacientes mais jovens com grande potencial de crescimento, devia ser realizada fusão anterior e posterior.(1)

É realizado um seguimento de 1 ano, com restrições nos desportos de contacto e culturismo durante esse tempo. Após 1 ano não existe qualquer restrição nas actividades que podem ser realizadas pelos pacientes.(3)

3.10 - Prognóstico

Não existe prevenção para o desenvolvimento de escoliose, sendo fundamental apostar na deteção precoce para que seja realizado o tratamento adequado e atempadamente.(7) O objetivo é prever ocorrência de progressão, permitindo que o tempo de intervenção seja mais preciso e eficaz.(2) As actividades da vida diária do paciente podem ser influenciadas pela escoliose (dores lombares e naqueles que realizem trabalhos pesados), afetando o seu bem-estar.(40,43)

Se a escoliose ultrapassar os 30 graus segundo ângulo de Cobb, no fim do crescimento, o risco para a saúde em adulto será aumentado significativamente.(29) Geralmente restrições na respiração e problemas cardiovasculares na vida adulta só ocorrem em pacientes com escolioses superiores a 80 graus.(7,39)

É possível identificar os efeitos na saúde mental e na qualidade da vida que a deformidade pode trazer ao paciente com EIA ao descobrir a sua perceção sobre a sua própria imagem. No entanto, a perspectiva das pessoas pode mudar ao longo do curso das suas vidas, logo tornando-se um parâmetro muito difícil de avaliar.(44) Foi concluído que os pacientes tratados cirurgicamente possuíam uma melhor autoimagem, pelo contrário a pior autoimagem foi verificada nos pacientes sujeitos a ortótese. Os pacientes que não receberam tratamento e só foram sujeitos a vigilância, curiosamente, quanto maior era o ângulo da curva, pior era a sua autoimagem.(44) No geral, os estudos não demonstraram grande diferença entre os rapazes e as raparigas, no entanto, um dos estudos demonstrou que os rapazes tem uma melhor autoimagem pós-operatória que as raparigas.(44)

Danielsson et al (40) realizou uma revisão literária para verificar os resultados a longo prazo dos pacientes com EIA que não receberam qualquer tipo de tratamento. Concluiu que a EIA não resulta em aumento na taxa de mortalidade, mas existe uma associação a sintomas

pulmonares nas curvas torácicas de maior magnitude. A prevalência de dor lombar está aumentada nos pacientes com EIA, mas essa dor é branda e ocasional.(40) A escoliose não interfere com a vida sexual ou gravidez em nenhuma forma segundo os estudo consultados.(7,40)

Capítulo 4

Conclusões

Após uma investigação extensa e detalhada foi possível concluir que ainda há um longo caminho a percorrer no desenvolvimento de meios complementares de diagnóstico rápidos, acessíveis e eficazes para uma deteção precoce e consequente controlo das possíveis consequências clínicas da escoliose idiopática do adolescente.

A EIA é uma doença multifatorial com diversas origens e predisposições, no entanto, sem uma causa única indiscutível subjacente. Devido à sua repercussão na vida dos doentes, quer a nível físico quer mental, necessita ser corretamente diagnosticada e encaminhada.

Com novas técnicas de diagnóstico a serem desenvolvidas (Scolioscreen), sistemas de classificação a serem revistos e novas técnicas cirúrgicas, torna-se possível diminuir as repercussões que desta doença terá a longo prazo.

Um dos aspetos frequentemente negligenciável nos estudos são as repercussões psicológicas que uma doença deformante pode ter no doente: diminuição do autoestima, falhas na integração social e ridicularização pelos colegas nesta idade tão ténue. São todas consequências devastadoras com repercussões muito sérias e merecem seguimento por um profissional de saúde. Através da deteção precoce, é possível diminuir a progressão da curva, evitando a necessidade de posterior correção cirúrgica e melhorando a qualidade de vida do doente.

Os avanços no tratamento conservador permitem diminuir a progressão da curva e necessidade cirúrgica. Apesar das ortóteses serem a opção mais utilizada, foi evidente um aumento na utilização de PSSE permitindo estabilizar a progressão de algumas curvas. Apesar de ainda ser uma área pouco explorada, foi demonstrado ter muito potencial de desenvolvimento e impacto no tratamento conservador da patologia.

O tratamento cirúrgico tem com objetivo melhorar a escoliose ao diminuir a severidade da curvatura preservando a mobilidade da curva e melhorando assim a qualidade de vida do doente. A utilização cada vez mais frequente de técnicas cirúrgicas menos invasivas demonstra ser o futuro da correção definitiva da EIA.

Assim, e aliado ao pensamento clínico, o desenvolvimento de meios complementares de diagnóstico eficazes e acessíveis na deteção precoce, associado à disponibilidade de

medidas terapêuticas eficazes na diminuição da progressão e posteriormente correção da EIA, caso seja necessário, perspectivam-se como os principais desafios a ultrapassar no futuro.

Capítulo 5

Bibliografia

1. Boos N, Aebi M. Spinal Disorders: Fundamentals of Diagnosis and Treatment: Springer Science & Business Media; 2008.
2. Bentley G, editor. European Surgical Orthopaedics and Traumatology. Berlin, Heidelberg: Springer Berlin Heidelberg; 2014.
3. Negrini S, Aulisa AG, Aulisa L, Circo AB, de Mauroy JC, Durmala J, et al. 2011 SOSORT guidelines: Orthopaedic and Rehabilitation treatment of idiopathic scoliosis during growth. *Scoliosis*. 2012;7(1):3.
4. Konieczny MR, Senyurt H, Krauspe R. Epidemiology of adolescent idiopathic scoliosis. *Journal of children's orthopaedics*. 2013;7(1):3-9.
5. Altaf F, Gibson A, Dannawi Z, Noordeen H. Adolescent idiopathic scoliosis. *Bmj*. 2013;346.
6. Schlösser TP, van der Heijden GJ, Versteeg AL, Castelein RM. How 'Idiopathic' Is Adolescent Idiopathic Scoliosis? A Systematic Review on Associated Abnormalities. *PloS one*. 2014;9(5):e97461.
7. Trobisch P, Suess O, Schwab F. Idiopathic scoliosis. *Deutsches Ärzteblatt International*. 2010;107(49):875.
8. Curto DD, Ueta RHS, Wajchenberg M, Martins Filho DE, Puertas EB. Variações na apresentação fenotípica da escoliose idiopática do adolescente. *Coluna/Columna*. 2010;9(1):19-23.
9. Wajchenberg M, Martins DE, Puertas EB. Aspectos genéticos da escoliose idiopática do adolescente; Genetic aspects of the adolescent idiopathic scoliosis; Aspectos genéticos de la escoliosis idiopática del adolescente. *Coluna/Columna*. 2012;11(3):234-6.
10. Dayer R, Haumont T, Belaieff W, Lascombes P. Idiopathic scoliosis: etiological concepts and hypotheses. *Journal of children's orthopaedics*. 2013;7(1):11-6.
11. Wajchenberg M, Lazar M, Cavaçana N, Martins DE, Licinio L, Puertas EB, et al. Research Genetic aspects of adolescent idiopathic scoliosis in a family with multiple affected members: a research article. 2010.
12. Yang T, Jia Q, Guo H, Xu J, Bai Y, Yang K, et al. Epidemiological survey of idiopathic scoliosis and sequence alignment analysis of multiple candidate genes. *International orthopaedics*. 2012;36(6):1307-14.
13. Wajchenberg M, Luciano RdP, Araújo RC, Martins DE, Puertas EB, Almeida SS. Polymorphism of the ACE gene and the α -actinin-3 gene in adolescent idiopathic scoliosis. *Acta ortopedica brasileira*. 2013;21(3):170-4.

14. Girardo M, Bettini N, Dema E, Cervellati S. The role of melatonin in the pathogenesis of adolescent idiopathic scoliosis (AIS). *European Spine Journal*. 2011;20(1):68-74.
15. Labelle H, Richards SB, De Kleuver M, Grivas TB, Luk KD, Wong HK, et al. Screening for adolescent idiopathic scoliosis: an information statement by the scoliosis research society international task force. *Scoliosis*. 2013;8(1):17.
16. Driscoll M, Fortier-Tougas C, Labelle H, Parent S, Mac-Thiong J-M. Evaluation of an apparatus to be combined with a smartphone for the early detection of spinal deformities. *Scoliosis*. 2014;9(1):10.
17. Hausmann ON, Böni T, Pfirrmann CW, Curt A, Min K. Preoperative radiological and electrophysiological evaluation in 100 adolescent idiopathic scoliosis patients. *European Spine Journal*. 2003;12(5):501-6.
18. Ovadia D. Classification of adolescent idiopathic scoliosis (AIS). *Journal of children's orthopaedics*. 2013;7(1):25-8.
19. Lenke LG, Betz RR, Haheer TR, Lapp MA, Merola AA, Harms J, et al. Multisurgeon assessment of surgical decision-making in adolescent idiopathic scoliosis: curve classification, operative approach, and fusion levels. *Spine*. 2001;26(21):2347-53.
20. Bunnell WP. Selective screening for scoliosis. *Clinical orthopaedics and related research*. 2005;434:40-5.
21. Hacquebord JH, Leopold SS. In brief: The Risser classification: a classic tool for the clinician treating adolescent idiopathic scoliosis. *Clinical Orthopaedics and Related Research®*. 2012;470(8):2335-8.
22. Dimeglio A, Canavese F. Progression or not progression? How to deal with adolescent idiopathic scoliosis during puberty. *Journal of children's orthopaedics*. 2013;7(1):43-9.
23. Negrini S, Fusco C, Minozzi S, Atanasio S, Zaina F, Romano M. Exercises reduce the progression rate of adolescent idiopathic scoliosis: results of a comprehensive systematic review of the literature. *Disability & Rehabilitation*. 2008;30(10):772-85.
24. Bettany-Saltikov J, Parent E, Romano M, Villagrasa M, Negrini S. Physiotherapeutic scoliosis-specific exercises for adolescents with idiopathic scoliosis. *Eur J Phys Rehabil Med*. 2014;50(1):111-21.
25. Kim H-S. Evidence-Based of Nonoperative Treatment in Adolescent Idiopathic Scoliosis. *Asian spine journal*. 2014;8(5):695-702.
26. Mordecai SC, Dabke HV. Efficacy of exercise therapy for the treatment of adolescent idiopathic scoliosis: a review of the literature. *European Spine Journal*. 2012;21(3):382-9.
27. Romano M, Negrini A, Parzini S, Negrini S. Scientific Exercises Approach to Scoliosis (SEAS): efficacy, efficiency and innovation. *Studies in health technology and informatics*. 2007;135:191-207.
28. Kenanidis E, Potoupnis ME, Papavasiliou KA, Sayegh FE, Kapetanios GA. Adolescent idiopathic scoliosis and exercising: is there truly a liaison? *Spine*. 2008;33(20):2160-5.
29. Negrini S, Minozzi S, Bettany-Saltikov J, Zaina F, Chockalingam N, Grivas TB, et al. Braces for idiopathic scoliosis in adolescents. *The Cochrane Library*. 2010.

30. Katz DE, Herring JA, Browne RH, Kelly DM, Birch JG. BRACE WEAR CONTROL OF CURVE PROGRESSION IN ADOLESCENT IDIOPATHIC SCOLIOSIS. *The Journal of Bone and Joint Surgery*. 2010;92(6):1343.
31. Weinstein SL, Dolan LA, Wright JG, Dobbs MB. Effects of bracing in adolescents with idiopathic scoliosis. *New England Journal of Medicine*. 2013;369(16):1512-21.
32. Wiley JW, Thomson JD, Mitchell TM, Smith BG, Banta JV. Effectiveness of the Boston brace in treatment of large curves in adolescent idiopathic scoliosis. *Spine*. 2000;25(18):2326-32.
33. Rowe DE, Bernstein SM, Riddick MF, Adler F, Emans JB, Gardner-Bonneau D. A Meta-Analysis of the Efficacy of Non-Operative Treatments for Idiopathic Scoliosis*†. *The Journal of Bone & Joint Surgery*. 1997;79(5):664-74.
34. Chromy CA, Carey MT, Balgaard KG, Iazzo PA. The potential use of axial spinal unloading in the treatment of adolescent idiopathic scoliosis: a case series. *Archives of physical medicine and rehabilitation*. 2006;87(11):1447-53.
35. Lonstein JE, Winter RB. The Milwaukee brace for the treatment of adolescent idiopathic scoliosis. A review of one thousand and twenty patients. *The Journal of Bone & Joint Surgery*. 1994;76(8):1207-21.
36. Schlenzka D, Yrjönen T. Bracing in adolescent idiopathic scoliosis. *Journal of children's orthopaedics*. 2013;7(1):51-5.
37. Katz DE, Richards BS, Browne RH, Herring JA. A comparison between the Boston brace and the Charleston bending brace in adolescent idiopathic scoliosis. *Spine*. 1997;22(12):1302-12.
38. Yrjönen T, Ylikoski M, Schlenzka D, Poussa M. Results of brace treatment of adolescent idiopathic scoliosis in boys compared with girls: a retrospective study of 102 patients treated with the Boston brace. *European Spine Journal*. 2007;16(3):393-7.
39. Hasler CC. A brief overview of 100 years of history of surgical treatment for adolescent idiopathic scoliosis. *Journal of children's orthopaedics*. 2013;7(1):57-62.
40. Danielsson AJ. Natural history of adolescent idiopathic scoliosis: a tool for guidance in decision of surgery of curves above 50°. *Journal of children's orthopaedics*. 2013;7(1):37-41.
41. Gotfryd AO, Franzin FJ, Raucci G, Neto NJC, Poletto PR. Tratamento cirúrgico da escoliose idiopática do adolescente utilizando parafusos pediculares: Análise dos resultados clínicos e radiográficos. *Coluna/Columna*. 2011;10(2):91-6.
42. Coe JD, Arlet V, Donaldson W, Berven S, Hanson DS, Mudiya R, et al. Complications in spinal fusion for adolescent idiopathic scoliosis in the new millennium. A report of the Scoliosis Research Society Morbidity and Mortality Committee. *Spine*. 2006;31(3):345-9.
43. Danielsson AJ, Nachemson AL. Radiologic findings and curve progression 22 years after treatment for adolescent idiopathic scoliosis: comparison of brace and surgical treatment with matching control group of straight individuals. *Spine*. 2001;26(5):516-25.
44. Carrasco MIB, Ruiz MCS. Perceived self-image in adolescent idiopathic scoliosis: an integrative review of the literature. *Revista da Escola de Enfermagem da USP*. 2014;48(4):748-57.