

**Universidade da Beira Interior**

**Faculdade de Ciências da Saúde**



Universidade da Beira Interior  
Covilhã | Portugal

# **TRATAMENTO DA GONARTROSE NUMA ABORDAGEM CIRÚRGICA**



Dissertação de Mestrado Integrado em Medicina

Fábio Micael Pires de Carvalho

---

**Maio de 2010**

**Universidade da Beira Interior**

**Faculdade de Ciências da Saúde**



Universidade da Beira Interior  
Covilhã | Portugal



# **TRATAMENTO DA GONARTROSE NUMA ABORDAGEM CIRÚRGICA**

Dissertação de Mestrado Integrado em Medicina

Por:

Fábio Micael Pires de Carvalho

Orientado por:

Dr.<sup>a</sup> Paula Helena Ferreira da Silva



Dissertação apresentada para cumprimento dos requisitos necessários à obtenção do grau de Mestre em Medicina, realizada sobre a orientação científica da Dr.<sup>a</sup> Paula Helena Ferreira da Silva, Médica Ortopedista no Serviço de Ortopedia do CHCB e Docente da Faculdade de Ciências da Saúde da Universidade da Beira Interior.

## RESUMO

A artrose resulta da senescência e conseqüente destruição progressiva dos tecidos que compõem a articulação, em particular a cartilagem, conduzindo à instalação progressiva de dor, deformação e limitação dos movimentos. A cartilagem articular perde a sua elasticidade, integridade e consistência, e conseqüentemente também, parte ou totalidade da sua capacidade funcional. A artrose do joelho é denominada por gonartrose.

Por se tratar de um processo degenerativo, é lento e gradual, o que permite que se possam planear diversas intervenções ao longo da sua evolução numa tentativa de controlar a sua progressão e sintomatologia.

O tratamento da artrose do joelho é, ao início, essencialmente clínico. O objetivo é aliviar a dor, sendo para isso usada terapia não farmacológica e farmacológica. A primeira consiste em terapia física/ocupacional, osteopatia e acupunctura. Quanto à segunda consiste em terapia oral, através da administração de glucosamina ou acetaminofeno, anti-inflamatórios não esteróides ou opióides, terapia tópica com capsaicina, anti-inflamatórios não esteróides ou lidocaína e terapia intra-articular com a administração de corticóides ou ácido hialurónico. Logo que o tratamento clínico deixar de ser eficaz, a cirurgia pode ser encarada. Em artroses pouco avançadas, uma lavagem articular artroscópica pode permitir "lavar a articulação" e regularizar pequenas lesões meniscais: a irrigação com o soro fisiológico comporta a remoção dos restos da cartilagem, fonte de inflamação, e dá frequentemente um bom alívio, ainda que este temporário (alguns meses ou anos). Mas as



duas mais importantes possibilidades terapêuticas cirúrgicas são osteotomia e prótese do joelho. A osteotomia do joelho corrige o eixo do membro inferior de forma a equilibrar o peso do doente sobre o compartimento oposto cuja cartilagem é sã. A prótese total do joelho substitui, em contrapartida, a cartilagem destruída. Em última instância recorre-se à fusão da articulação do joelho, cirurgia conhecida por artrodese.

Esta dissertação foi feita com base numa revisão teórica do que se conhece até hoje sobre as intervenções cirúrgicas no tratamento da gonartrose.

**Palavras-chave:** gonartrose, artroscopia, osteotomia, artroplastia, artrodese, joelho.



## ABSTRACT

Osteoarthritis results from progressive senescence and consequent destruction of tissues that make up the joint, particularly the cartilage, leading to the progressive pain, deformity and limitation of movement. The articular cartilage loses its elasticity, integrity and consistency, and hence also, some or all of its functional capacity. Osteoarthritis of the knee is called by gonarthrosis.

Because it is a degenerative process is slow and gradual, allowing various interventions can be planned along its evolution in an attempt to control its progression and symptomatology.

The treatment of osteoarthritis of the knee is at the beginning, primarily clinical. The aim is to relieve pain, being used for this non-pharmacological and pharmacological therapy. The first consists of physical therapy / occupational, osteopathy and acupuncture. The second consists of oral therapy, through administration of glucosamine or acetaminophen, nonsteroidal anti-inflammatory drugs or opioids, topical therapy with capsaicin, anti-inflammatory steroids or lidocaine and therapy with intra-articular administration of corticosteroids or hyaluronic acid. Once the clinical treatment no longer effective, surgery may be considered. In osteoarthritis little advanced, an arthroscopic lavage may allow "wash the articulation" and of small meniscal lesions: irrigation with saline solution involves the removal of debris from the cartilage, a source of ignition, and often gives a good relief, although this temporary (few months or years). But the two most important therapeutic options are surgical osteotomy and knee prosthesis. Knee osteotomy corrects



the axis of the lower limb in order to balance the patient's weight on the opposite compartment where the cartilage is healthy. Total knee prosthesis replaces, by contrast, the damaged cartilage. Ultimately one relies on the fusion of the knee joint, surgery known as arthrodesis.

This thesis was based on a theoretical review of what is known today about the surgical treatment of gonarthrosis.

**Key words:** gonarthrosis, arthroscopy, osteotomy, arthroplasty, arthrodesis, knee.

## **AGRADECIMENTOS E DEDICATÓRIA**

A execução desta dissertação partiu de um trabalho de pesquisa e investigação, que apesar de ter uma base individual, contou sempre com a participação de pessoas que se revelaram fundamentais e a quem, por isso aqui dedico palavras de sincero agradecimento.

Aos meus pais, por acreditarem em mim e pelo apoio incondicional em todos os momentos da minha vida.

À minha irmã, pelo exemplo de persistência e coragem.

Aos meus amigos, pela presença constante.

À minha orientadora de dissertação, Dr.<sup>a</sup> Paula Helena Ferreira da Silva, pelo entusiasmo revelado na escolha do tema e, em especial, pela partilha de experiência e conhecimentos.

À Dr.<sup>a</sup> Rosa Saraiva, pela disponibilidade de acesso à bibliografia.

Ao Dr. Miguel Castelo Branco pela compreensão e apoio em todos os projectos.

## ÍNDICE DE FIGURAS

<b>Figura 1</b> – Componente ligamentar articular do joelho .....	2
<b>Figura 2</b> - Artrose do joelho estabelecida.....	17
<b>Figura 3</b> - Técnica de artroscopia. ....	20
<b>Figura 4</b> - Osteotomias: fechada (esq.) e aberta (drt.) .....	26
<b>Figura 5</b> - Fase final de uma artroplastia do joelho .....	39



---

## ÍNDICE DE QUADROS

**Quadro 1:** Causas mais frequentes de gonalgia, por grupo etário ..... 5



---

## **LISTA DE ABREVIATURAS**

**IL:** Interleucina

**TNF-  $\alpha$ :** factor de necrose tumoral-alfa

**IGF-1:** Insulin-like growth factor 1

## ÍNDICE

A-Revisão teórica.....	1
A) Anatomia da articulação do joelho: .....	1
1. Componente ósseo da articulação do joelho:.....	1
2. Cápsula articular:.....	2
3. Vascularização e inervação:.....	4
4. Movimentos da articulação do joelho:.....	4
5. Anamnese: .....	5
B) Biomecânica da articulação do joelho: .....	9
C) Gonartrose: .....	111
1. Epidemiologia: .....	111
2. Etiologia/Factores de risco: .....	12
3. Fisiopatologia: .....	13
4. Clínica:.....	16
5. Diagnóstico:.....	16
6. Exames complementares: .....	17
B) Tratamento Cirúrgico da Gonartrose: .....	200
A) Conduta artroscópica na osteoartrose do joelho:.....	20
1. Lavagem e desbridamento: .....	20
2. Estimulação da medula óssea:.....	222
3. Meniscectomia:.....	25
B) Osteotomia:.....	266
1. Artrose do compartimento medial:.....	26
2. Artrose do compartimento lateral:.....	32



---

3. Artrose do compartimento patelo-femoral:.....	33
C) Artroplastia do joelho: .....	35
1. Artroplastia interposicional:.....	35
2. Artroplastia unicompartmental do joelho:.....	35
3. Artroplastia total do joelho: .....	38
D) Artrodese: .....	46
C) Discussão e conclusões finais:.....	48
D) Bibliografia:.....	500

## A-REVISÃO TEÓRICA

### ***A) Anatomia da articulação do joelho:***

Dedico esta parte a uma breve revisão anatómica da articulação do joelho. Tentarei fazê-lo de uma forma não exaustiva, por não ser esse o objectivo do trabalho.

#### **1. Componente ósseo da articulação do joelho:**

A articulação do joelho é a maior articulação do corpo e é classificada como uma articulação sinovial bicondiliária complexa. O complexo articular é constituído por três ossos: extremidade distal do fémur (o osso mais longo e mais pesado do corpo humano), através dos côndilos femorais; a extremidade proximal da tíbia, através dos côndilos tibiais, e a rótula, o maior osso sesamóide do corpo. As faces articulares caracterizam-se por apresentarem tamanho considerado grande e por serem bastante incongruentes, e é de realçar a inclinação medial do fémur e a quase verticalização da tíbia.<sup>1</sup> Entre as superfícies da articulação femoro-tibial, encontram-se duas estruturas fibrocartilaginárias, denominadas meniscos semilunares (devido ao seu formato semilunar). São eles que absorvem grande parte das forças exercidas sobre o prato tibial e contribuem de forma decisiva para a lubrificação e fornecimento de nutrientes às superfícies articulares. De realçar destes componentes é o facto de a sua faceta articular superior ser côncava na ligação com o côndilo femoral e a sua faceta articular inferior ser plana, na ligação com a tíbia e ainda aspectos anatómicos, como o facto de o menisco interno se assemelhar a um C muito aberto e o menisco externo representar um O incompleto, com

interrupção ao nível da espinha da tibia. Referência também tem de ser feita ao perónio, dada a sua proximidade anatómica. Este é um fino osso situado póstero-externamente à tibia, servindo essencialmente para a inserção de músculos e não possuindo função de sustentação de peso.

Podem ser considerados três compartimentos na articulação do joelho: femoro-tibial interno, femoro-tibial externo e patelo-femoral.

## 2. Cápsula articular:

Em forma de manga, rodeia completamente estas articulações, inserindo-se nos bordos da rótula e ao longo dos bordos das superfícies articulares do fémur e da tibia. A revestir a sua face interna, encontra-se uma extensa membrana sinovial.<sup>2</sup> A cápsula articular é reforçada por

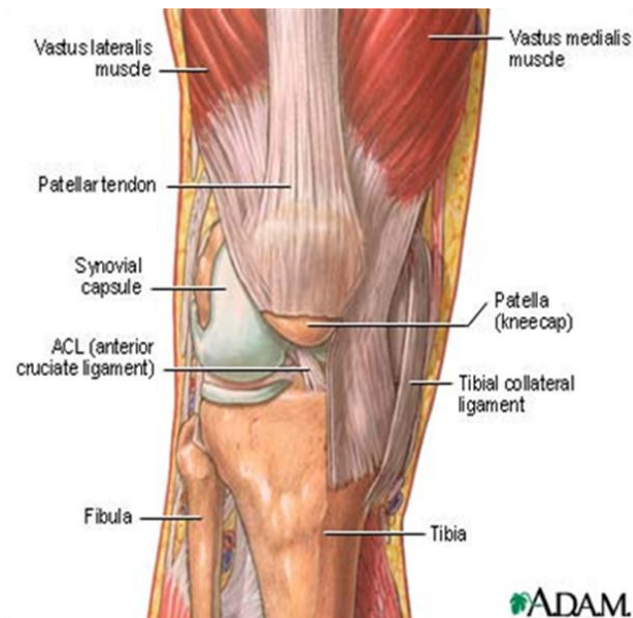


Fig.1 Componente ligamentar articular do joelho in A.D.A.M Interactive Anatomy

ligamentos fibrosos bastante resistentes, que unem o fémur à tibia. Os ligamentos cruzados anterior e posterior estão no interior da articulação. Há cinco ligamentos extra capsulares a reforçar externamente a cápsula articular: o ligamento patelar (anterior, composto pelo ligamento ou tendão rotuliano, e vai do ápice e margens adjacentes da rótula até a tuberosidade da tibia), ligamento colateral fibular (externo, resistente e com forma de cordão, tem origem no côndilo externo do fémur e inserção na porção ântero-externa da



cabeça do perónio), ligamento colateral tibial (interno, mais fraco que o anterior, e por isso mais comumente lesionado com origem no côndilo interno do fémur e inserção na denominada pata de ganso, contribuindo para estabilização medial da articulação, impedindo assim o valgo) e os ligamentos popliteu oblíquo <sup>3</sup> (origem na zona posterior ao côndilo interno da tibia e fixação na parte central da face posterior da cápsula articular) e popliteu arqueado (origem na face posterior da cabeça do perónio e inserção na face superior da articulação do joelho), que no seu conjunto, formam o ligamento posterior ou ligamento popliteu.

Quanto aos ligamentos internos da articulação, também denominados ligamentos cruzados, apresentam-se em número de dois, unem o fémur à tibia e cruzam dentro da articulação, mas fora da cavidade sinovial e são designados consoante a posição da inserção tibial. O ligamento cruzado anterior, com inserção distal na porção ântero-interna da espinha da tibia e superfície triangular pré-espinhal e proximalmente na porção posterior da face interna do côndilo externo, é o mais fraco dos dois ligamentos cruzados e o mais frequentemente lesionado, e tem como função impedir que a tibia deslize anteriormente. O ligamento cruzado posterior, o mais forte dos dois ligamentos cruzados, tem origem na área intercondiliana posterior da tibia e inserção no lado interno do côndilo femoral interno, impedindo que a tibia deslize posteriormente sobre o fémur. Importante é referir ainda que a cavidade articular do joelho é externamente revestida por bolsas sinoviais, sendo a sua função essencial a redução da fricção. No total encontram-se cerca de treze bolsas na articulação do joelho.

### **3. Vascularização e inervação:**

O suprimento arterial à articulação do joelho é feito através de artérias que são os ramos geniculares dos ramos femoral, popliteu e recorrentes anterior e posterior das artérias recorrente tibial anterior e circunflexa fibular.

Quanto à inervação, ela provém do nervo cutâneo intermediário da coxa, ramo interpatelar, do nervo ciático, do nervo obturador, do nervo femoral, do nervo tibial e do nervo fibular comum.

### **4. Movimentos da articulação do joelho:**

Os movimentos da articulação do joelho podem ser de quatro tipos: flexão, extensão e rotações externa e interna. O grau de flexão depende do modo como o movimento é atingido, ou seja, de forma activa ou passiva. Este movimento pode atingir os 160° se for executado de modo passivo, ou 140°, na flexão activa. O movimento de extensão (0°) é imposto pelo músculo quadríceps femoral. Já no que diz respeito aos movimentos de rotação (que devem ser avaliados com o membro flectido 90°), a rotação externa máxima é de cerca de 45°, ao passo que a rotação interna é de cerca de 30°.

Por considerar ter interesse para a temática que proponho desenvolver, apresento a seguir causas comuns de dor no joelho (gonalgia) e a semiologia que deve ser feita nesses casos.

## 5. Anamnese:

Idade: A idade em que apareceram as primeiras queixas pode ser um forte indício em relação a um diagnóstico mais provável.

Grupo etário	Patologia predominante
<15 anos	Artrite idiopática juvenil Síndrome de dor anterior do joelho Doença de Osgood-Schlatter Síndrome de hiper mobilidade Doença da anca
10~30 anos	Lesões meniscais Lesões ligamentares Síndrome de hiper motilidade Síndrome de dor anterior do joelho
30~50 anos	Lesões meniscais Lesões ligamentares Burso-tendinite anserina Artrose patelo-femoral Quisto de Baker Artrite
>50 anos	Artrose Quisto de Baker Burso-tendinite anserina

Quadro 1: Causas mais frequentes de gonalgia, por grupo etário <sup>7</sup>

Ritmo da dor: A dor do tipo mecânico, isto é, a dor que está associada ao movimento e que alivia em repouso, é característica da artrose; já a dor do tipo inflamatório, que acompanha a artrite, por exemplo, é comumente de predomínio nocturno ou matinal.

Instalação e evolução: As queixas algicas relacionadas com processos artrósicos tendem a ter instalação insidiosa, ao longo de meses ou mesmo anos, ao passo que patologias inflamatórias progridem com dores logo após alguns dias, ou, no máximo, semanas. Lesões afectando os ligamentos são normalmente agudas e relacionadas com traumatismo importante. Lesões



implicando o menisco são acompanhadas de dor, regra geral, auto limitada e essencialmente relacionada com movimentos de rotação sobre um pé, em carga.

Sinais inflamatórios: A presença de sinais inflamatórios na articulação do joelho (calor, rubor, dor e edema), é um indicador fortemente preditivo de patologia inflamatória. De realçar é o facto de, por vezes, a artrose também se acompanhar de um derrame articular aparentemente sem dor.

Envolvimento de outras articulações: Grande parte das patologias da articulação do joelho estão ligadas a outras artropatias, e, por vezes, é possível chegar a um diagnóstico preciso pela análise das distribuições articulares dessas patologias. Deve levar-se em consideração que, até prova em contrário, uma artrite aguda ou subaguda isolada do joelho, representa possivelmente uma artrite séptica, e deve ser rapidamente orientada para um correcto diagnóstico.

Podemos considerar outro tipo de avaliação para um estudo mais aprofundado do joelho.

#### **Avaliação da articulação patelo-femoral:**

Com o doente deitado e o joelho em extensão e relaxado, aplique firmemente o seu indicador ao longo do pólo superior da patela. Peça ao doente para contrair o quadricípete (ou fazer força com o calcanhar contra a marquesa). A dor intensa nesta manobra sugere lesão patelo-femoral.

**Apreciação da estabilidade articular:**

**Avaliação dos ligamentos colaterais:**

Segure firmemente o joelho pela face interna, com uma mão, e a perna com a outra, mantendo o joelho a cerca de 30° de flexão. Tente imprimir um movimento de desvio externo no joelho (em varo). Com esta manobra testamos a competência do ligamento colateral externo. Posteriormente, repita a manobra no sentido oposto, a fim de avaliar a competência do ligamento colateral interno.

A instabilidade presente nos ligamentos colaterais é muito comum nos doentes com artrose evoluída.

**Avaliação dos ligamentos cruzados:**

Também chamados testes das gavetas anterior (usado para pesquisas lesão no ligamento cruzado anterior) e posterior (usado para detectar lesão no ligamento cruzado posterior),<sup>5</sup> efectuam-se pedindo ao doente para flectir o joelho a 90°, mantendo o pé assente na borda da marquesa. O examinador deve posteriormente sentar-se sobre o pé, immobilizando-o e segura firmemente a extremidade proximal da tíbia com ambas as mãos, tentando imprimir-lhe movimento anterior e, depois, posterior. Estas manobras servem para detectar deslocações da tíbia em relação ao fémur, indicando um movimento excessivo a incompetência de um dos ligamentos analisados. Esta, no caso dos ligamentos cruzados, é, regra geral, pós traumática.

---

**Avaliação dos meniscos:**

**Teste de McMurray:**

Partimos com o joelho flectido a 90°. Uma das mãos do observador segura o pé do doente em rotação interna. A outra segura o joelho, pela face interna, fazendo um esforço de varização (força para fora). Mantendo estes esforços, imprimimos ao joelho um movimento repetido de extensão e flexão. Se existir dor nesta manobra significa que o menisco interno foi lesionado. Depois a manobra é repetida, mas desta vez rodando o pé para fora e fazendo esforço de valgização (para dentro) no joelho, testando-se assim o menisco externo.

## ***B) Biomecânica da articulação do joelho:***

O joelho humano é a maior e mais complexa articulação no corpo, sustentando forças e movimentos bastante elevados, por se situar entre dois ossos de elevado comprimento (fémur e tibia), tornando-se particularmente sujeito a lesões. O movimento do joelho ocorre simultaneamente em três planos, frontal, sagital e transversal, mas pode dizer-se que o movimento no plano sagital é o principal. Vários músculos geram forças no joelho, nomeadamente o músculo quadricípete na extensão e os músculos posteriores (bíceps femoral, semitendinoso e semimembranoso) na flexão.

Os movimentos permitidos na articulação do joelho são os de flexão, extensão e de rotação. A flexão e extensão são movimentos que ocorrem no plano sagital, no qual a tibia desliza anteriormente durante a extensão e posteriormente durante a flexão. O movimento neste plano, de extensão máxima para a flexão máxima, varia do 0° para aproximadamente 140°.<sup>6</sup> A rotação ocorre no plano transversal e somente quando o joelho está em flexão, pois em extensão os ligamentos e estruturas moles estão tensos e impedem o movimento.

A amplitude de rotação do joelho aumenta à medida que este flexiona, alongando-se o máximo a 90° de flexão. Com o joelho nesta posição, a rotação externa pode variar de 0° a 45° e a rotação interna de 0° a 30°.

Dada a angulação entre o fémur e a tibia, as duas secções da articulação femoro-tibial, que são a interna e a externa, não estão sujeitas a forças iguais. Assim, o grau de angulação, varo ou valgus, tem uma importante influência no padrão de descarga de forças. Durante a marcha, para um



indivíduo normal, o centro da força está localizado internamente para a maioria das fases, e a força de reacção no prato tibial desloca-se do lado interno para o externo. Esta assimetria de descarga é extremamente importante para o alinhamento entre a tibia e o fémur após a artroplastia total do joelho ou artroplastia unicompartmental, sendo os joelhos com um alinhamento varo mais propensos à desigualdade das cargas entre o lado interno e externo, o que pode promover a perda do componente tibial.

Os indivíduos podem modificar a transmissão de forças adoptando mecanismos compensatórios que resultam numa menor carga para determinado compartimento do joelho.

A chave para um joelho saudável é a estabilidade da articulação. A forma óssea, os meniscos, os ligamentos, a cápsula articular e os músculos em torno do joelho contribuem para essa estabilidade. Se um desses elementos está defeituoso ou alterado, pode ocorrer instabilidade nesta articulação. Os ligamentos são os primeiros estabilizadores para a translação anterior e posterior, para a angulação valgo-varo e para a rotação interna-externa da articulação: o ligamento cruzado anterior é o principal limitador do movimento no deslocamento anterior da tibia; o ligamento cruzado posterior é o primeiro limitador do movimento de translação posterior da tibia; o ligamento colateral lateral é o principal limitador da angulação varo; o ligamento colateral medial é o primeiro limitador da angulação em valgo; a rotação interna é restringida pelo ligamento colateral medial e pelo ligamento cruzado anterior. A rotação externa é limitada pelo ligamento cruzado posterior.

### ***C) Gonartrose:***

É o termo dado à artrose do joelho. É, a partir dos 50 anos, a patologia mais comum desta articulação. Tem carácter degenerativo com início na cartilagem articular, contrariamente ao que acontece nas patologias inflamatórias, que se iniciam habitualmente ao nível da sinovial e são de cariz inflamatório.<sup>7</sup> Como referido anteriormente, é uma doença de carácter crónico, de evolução lenta e sem comprometimento sistémico de outros órgãos. Na maioria dos indivíduos afectados, desenvolve-se de modo silencioso. Radiograficamente, fala-se de artrose quando se constata: geodes subcondrais, osteófitos nas extremidades, estreitamento da entrelinha articular e esclerose subcondral. Do ponto de vista ortopédico, estabelece-se o diagnóstico de gonartrose quando há uma lesão em espelho das duas superfícies articulares com abrasão da cartilagem e, ao menos num ponto, o osso subcondral está exposto nas duas superfícies de contacto. A partir daí, pode dizer-se que haverá uma evolução para o agravamento progressivo. A artrose evolui de maneira diferente em cada indivíduo e está intimamente ligada a factores mecânicos, como sendo a hiperpressão.<sup>8</sup>

#### **1. Epidemiologia:**

A artrose é mais prevalente no homem do que na mulher até aos 45 anos de idade, mas depois torna-se mais dominante na mulher. A prevalência da doença aumenta com a idade em ambos os sexos. É uma patologia pouco frequente abaixo dos 40 anos, sendo nas faixas etárias assim abrangidas, de frequência semelhante em ambos os géneros. Estudos radiológicos



demonstraram que 52% da população adulta apresenta sinais radiográficos da doença, sendo que, somente 20% destas apresentam alterações consideradas como graves ou moderadas. A incidência de artrose do joelho aumenta com a idade, e estimativas sugerem o atingimento de 85% da população até aos 64 anos, tornando-se aos 85 anos, esta patologia, universal.

## **2. Etiologia/Factores de risco:**

A gonartrose é um processo destrutivo, e encontra-se relacionada com diversos factores. De entre os mais importantes, destacam-se a idade, género, morfotipo e biótipo. Quanto ao primeiro, sabemos que é uma patologia essencialmente de faixas etárias mais elevadas (acima dos 60 anos). No que diz respeito ao género, a gonartrose predomina no sexo feminino, podendo para isso contribuir a osteoporose pós menopáusicas (que propicia ao desgaste ósseo) e ao facto de as mulheres terem, regra geral, uma musculatura menos desenvolvida que os homens;<sup>8</sup> também um aspecto anatómico é de extrema importância nesta distribuição: deriva da orientação em valgo da diáfise femoral, que assim coloca o joelho e a tibia o mais próximo possível do eixo de carga gerada pelo peso do corpo. Na mulher, devido à maior largura da bacia (uma vantagem obstétrica), as diáfises femurais fazem um ângulo maior que no homem com a vertical (em média, 17° na mulher e 14° no homem). O ângulo que a diáfise do fémur tem de fazer desde a bacia até ao joelho é, por isso, tanto maior quanto mais larga for a pélvis. Como o quadricípete se insere ao longo dos eixos das diáfises femurais, actua sobre a rótula, forçando ligeiramente a luxação externa. No que toca ao morfotipo, os morfotipos de eixo normal e varo sofrem predominantemente de artrose femorotibial interna

(cerca de 70%), ao passo que o morfotipo valgo é geralmente afectado por artrose femorotibial externa (cerca de 30%). Por último, referência também ao facto de o peso corporal, ou melhor, o excesso dele, aumentar fortemente a pressão sobre a articulação, acrescido ao facto de os doentes obesos terem a massa muscular menos desenvolvida.

A artrose pode ser uni, bi ou tricompartmental, isto é, pode afectar qualquer um dos compartimentos, isolada ou simultaneamente. Regra geral, inicia-se no compartimento interno, podendo em fase avançada atingir os três compartimentos (pangonartrose). Uma explicação para este facto é o suporte de 60% da carga pelo compartimento interno, mesmo no joelho normal.

Até agora, foi abordada apenas a gonartrose primária, mas há que ter também em conta que esta pode ser secundária, assim designada por ser secundária a diversas patologias que atingem o joelho, como a artrite reumatóide, a espondilite anquilosante, psoriásica e Síndrome de Reiter, a gota e pseudogota, a neuropatia de Charcot e a osteonecrose. Desalinhamentos congénitos ou adquiridos do joelho (fracturas, lesões do menisco ou ligamentos), podem também estar na origem do aparecimento de gonartrose. Quanto ao predomínio em termos relativos, a gonartrose idiopática é a mais comum, sendo as secundárias mais raras e com pico de incidência em idades mais jovens.<sup>9</sup>

### **3. Fisiopatologia:**

Na fase inicial da osteoartrose, ocorrem alterações ao nível da cartilagem (perda de água e conseqüente adelgaçamento e ulceração), que



fazem com que as sucessivas camadas vão sendo afectadas, levando a microfissuras. Numa fase posterior, pós exposição do osso subcondral e activação osteoblástica (o que acarreta esclerose óssea), há formação de quistos subcondrais e osteófitos. Por desgaste da cartilagem, a linha interarticular começa a diminuir. Quando os ossos entrarem em contacto, surge a crepitação. No osso imediatamente adjacente à articulação pode haver formação de geodes (pequenos quistos, múltiplos, geralmente preenchidos por tecido fibroso mixomatoso). Sob o ponto de vista celular, a osteoartrose resulta de um desequilíbrio entre a síntese e destruição de cartilagem. Apesar da sua classificação como doença de carácter não inflamatório, alterações articulares estão associadas à inflamação. São as fases inflamatórias da gonartrose as responsáveis pelas agudizações de carácter inflamatório.

Diversas proteínas e citocinas podem estar envolvidas na fisiopatologia da gonartrose. O grupo das metaloproteases é formado por enzimas que contêm zinco e são activas na degradação da cartilagem. Podem ser de 3 tipos: colagenases, estromelisinases e gelatinases. As primeiras encontram-se em níveis aumentados nas articulações afectadas e são efectivos na destruição da cartilagem articular, sendo provavelmente activados via interleucina 1 (IL-1). As estromelisinases activam as colagenases e degradam colagénio. Quanto às gelatinases, também se encontram aumentadas nas articulações afectadas e é reconhecido o seu potencial destruidor da cartilagem. O plasminogénio (precursor da plasmina) tem potencial de activar outras enzimas catabólicas, daí a sua extrema importância também na patogenia da artrose.



Também as citocinas têm um papel importante neste processo, através de mecanismos autócrinos e parácrinos.<sup>10</sup> Em várias patologias que envolvam o tecido sinovial, é possível detectar um aumento nos níveis das citocinas pró e/ou antiinflamatórias no líquido sinovial.<sup>11</sup> A IL-1, cujos níveis aumentam em doentes com artrose, suprime a formação de cartilagem tipo 2 (articular) e promove a formação de cartilagem tipo 1 (fibrosa), para além de activar enzimas catabólicas. O factor de necrose tumoral-alfa (TNF-  $\alpha$ ) é uma citocina menos potente que IL-1, e, apesar do seu mecanismo de acção estar ainda pouco claro, foi também já implicado, em alguns estudos, na fisiopatologia da artrose. Uma citocina anabólica, o factor de crescimento semelhante a insulina (IGF-1), encontra-se diminuída em análises séricas de doentes com artrose.<sup>12</sup> Ela estimula a formação de matriz e cartilagem da articulação e por isso se relaciona com a formação de osteófitos. Há, por seu lado, citocinas que têm propriedades anabólicas e catabólicas, como a interleucina 6 (IL-6), cujos níveis se encontram aumentados em articulações atingidas.<sup>13</sup> Por estas propriedades, se conclui que a IL-6 tem papel activo na remodelação cartilágnea, quer através da formação quer da destruição da cartilagem articular.

Também o óxido nítrico intervém neste processo: ele encontra-se em níveis aumentados e parece actuar pela activação das metaloproteases.

Os cristais de pirofosfato de cálcio coexistem também com a destruição cartilágnea;<sup>14</sup> permanece no entanto a dúvida entre a sua possível intervenção na patogenia da doença ou o facto de serem uma consequência desta. No entanto, parece haver uma correlação entre o aumento dos níveis de cristais de

cálcio no líquido sinovial e o agravamento da doença em termos radiológicos.<sup>15</sup> De realçar ainda o facto de a presença de condrocalcinose nas radiografias do joelho não estar associada a perda significativa de cartilagem articular.<sup>16</sup>

Há também atingimento de tecidos moles peri-articulares, que se tornam fibrosados e contracturados. Por todas estas alterações, a articulação fica mais volumosa e pode haver atrofia do quadricípete, devido a um menor uso.

#### **4. Clínica:**

Os sintomas produzidos pela artrose são principalmente dor de intensidade variável (depende da fase da doença) e dificuldade em movimentar a articulação afectada. A dor é do tipo mecânico; surge e agrava com o movimento e o suporte de carga, aliviando por sua vez com o repouso. É mínima ao acordar e agrava ao longo do dia, interferindo com as actividades quotidianas. Regra geral, agrava com o tempo húmido. Característica igualmente importante é a rigidez, que se manifesta após períodos de repouso, mas que desaparece com o movimento. Há também limitação da marcha, que agrava na gonartrose em estadios mais avançados. À inspecção, a articulação encontra-se aumentada de volume, e a palpação pode revelar uma consistência dura devido à presença de osteófitos. Os movimentos são dolorosos e crepitantes e é frequente haver um maior défice da extensão relativamente à flexão.

#### **5. Diagnóstico:**

Essencialmente clínico e imagiológico (radiografia da articulação).<sup>9</sup> Deve no entanto, individualizar cada caso, não havendo por vezes boa correlação

clínica entre estes dois parâmetros. As alterações mais proeminentes na radiografia são: geodes subcondrais, presença de osteófitos, estreitamento da interlinha articular e esclerose subcondral.

## 6. Exames complementares:

Estudos laboratoriais sistémicos são normais, caso não haja patologias concomitantes.

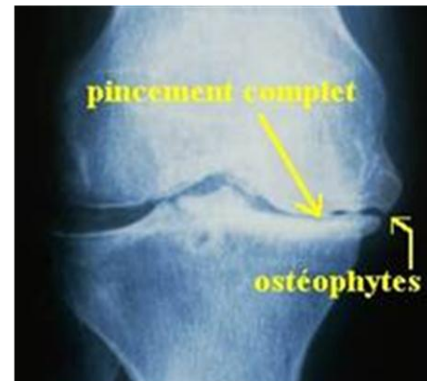

Fig.2 Artrose do joelho estabelecida in 2.bp.blogspot.com

O líquido sinovial aparece sem alterações, caso não esteja a ocorrer uma agudização inflamatória.

Radiografias da articulação devem ser feitas nas seguintes incidências: pangonograma em carga, frente em descarga, perfil a 30° e axiais das rótulas a 30°, 60° e 90°.

A osteoartrose de um modo geral, e em particular a artrose do joelho, está associada a gastos económicos bastante elevados. A maior parte das despesas é mesmo atribuída a efeitos como a morbilidade e a custos com o tratamento. Aproximadamente noventa biliões de dólares americanos é a estimativa de Leigh et al <sup>17</sup> para os custos anuais da osteoartrose. Estas despesas, segundo alguns estudos, aumentam de ano para ano.<sup>18</sup> Estima-se que um terço dos gastos sejam devidos a medicação, enquanto aproximadamente metade são dispendidos com cuidados hospitalares. Há também que ter em conta os custos indirectos, igualmente elevados, e atribuídos a incapacidades laborais e cuidados domiciliários. Quanto a



cuidados hospitalares, cada doente com osteoartrose é cerca de 1,5 a 2,6 vezes mais caro em relação a um paciente sem patologia artrósica. Um estudo<sup>19</sup> comparou os custos hospitalares com o grau de severidade radiográfica da patologia usando a escala de Kellgren/Lawrence, que a classifica de grau 1 a grau 4 e concluiu que os custos com os doentes em último grau eram 74% mais altos em relação ao grupo em que a patologia se enquadrava no grupo 1. Em termos de comparação com a artrite reumatóide, a osteoartrite claramente supera os custos económicos totais.

No que respeita a esta doença degenerativa, há duas questões muito importantes que preocupam a maioria das pessoas:

-Qual é o papel do exercício físico na patogenia da osteoartrose do joelho?

-Uma vez estabelecido o diagnóstico de artrose do joelho, qual é o efeito do exercício na dor e funções da articulação?

Estudos prospectivos de coorte com alto grau de fiabilidade<sup>20</sup> demonstraram não haver aumento da progressão da artrose do joelho em indivíduos que praticavam desporto, desde que em grau moderado, em relação àqueles que eram sedentários, além de a prática desportiva poder aumentar o limiar à dor e aumentar a capacidade funcional da articulação. É de importância salientar que desportos vigorosos e actividades que possam de algum modo conduzir a traumatismos devem ser evitados.

Também segundo estudos,<sup>21,22,23</sup> não há evidências científicas que o exercício físico em grau moderado provoque dor ou deformação adicionais à



articulação, uma vez estabelecido o diagnóstico de artrose. Guide-lines do Colégio Americano de Reumatologia <sup>24</sup> apontam o exercício físico aeróbio e a mobilidade articular do joelho como componentes essenciais das medidas não farmacológicas no tratamento da artrose do joelho. Há dados que revelam não haver uma diferença estatística significativa nos benefícios decorrentes de medidas não farmacológicas quando comparadas a medidas farmacológicas no tratamento da artrose do joelho.<sup>25</sup>

## B) Tratamento Cirúrgico da Gonartrose:

### A) Conduta artroscópica na osteoartrose do joelho:

As técnicas que podem ser realizadas por artroscopia são a lavagem, desbridamento, estimulação da medula óssea, transplante osteocondral e transplante autólogo de condrocitos; no entanto, as duas últimas técnicas referidas não são aplicadas na gonartrose, não sendo por isso objecto da minha revisão.<sup>26,27</sup> De referir que o campo científico da artroscopia na abordagem à gonartrose é ainda algo controverso, contribuindo para isso o facto de a maioria dos estudos publicados serem de limitada qualidade, por falta de randomização, pouco tempo de seguimento ou uso de métodos inconsistentes.<sup>28</sup>

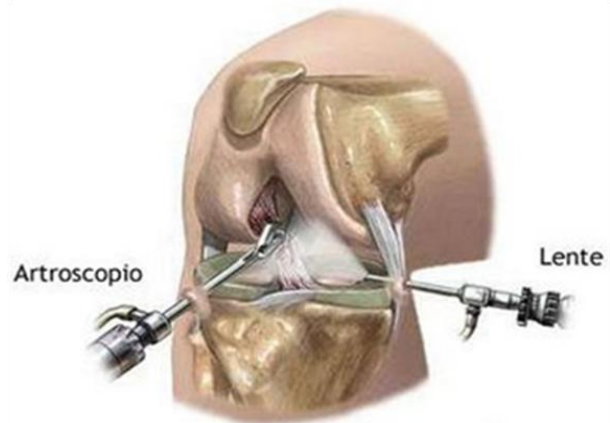


Fig. 3 técnica de artroscopia in [www.clinicamariobeca.com/.../artroscopia.jpg](http://www.clinicamariobeca.com/.../artroscopia.jpg)

#### 1. Lavagem e desbridamento:

O objectivo principal da lavagem articular é retirar por lavagem os detritos celulares e as enzimas inflamatórias, reduzindo consequentemente os sintomas de inflamação articular e de dor, e melhorando a função articular. Durante a lavagem, a articulação é visualizada e irrigada com solução de lactato de Ringer. O desbridamento da articulação, inicialmente popularizada por Magnusson,<sup>29</sup> deve incluir a ressecção de toda a cartilagem instável, com abrasão da cartilagem calcificada. O objectivo principal deste procedimento é



remover fragmentos da cartilagem que causam resposta inflamatória na articulação. Além disso, esta técnica permite também o tratamento imediato de outros problemas associados, como a remoção de corpos livres, sinovial hipertrofiada e fragmentos de menisco que possam ter-se desprendido. As duas técnicas podem mesmo ser utilizadas em conjunto num procedimento único, potencializando os seus efeitos.

Num estudo levado a cabo por Kirkley e colaboradores,<sup>30</sup> foi comparado uma combinação de lavagem artroscópica e/ou desbridamento associada a terapias física e medicamentosa com terapias física e medicamentosa isoladas. Neste estudo não foram observadas diferenças entre os dois tipos de tratamento, após um follow-up de dois anos.

Num estudo efectuado por Nathan Hitzeman,<sup>31</sup> pretendia-se obter respostas acerca da eficácia do desbridamento artroscópico como terapia na melhoria da dor e função articular em doentes com artrose do joelho. Concluiu-se com alto grau de evidência que a técnica não oferece benefícios no tratamento da gonartrose, independentemente da sua etiologia (mecânica ou inflamatória).

De uma revisão sistemática de todas as publicações nesta área concluiu-se que o desbridamento artroscópico é benéfico quando aplicado em doentes com lágrimas meniscais e osteoartrose em estágios primordiais. Concluiu-se assim que este procedimento não deve ser usado rotineiramente no tratamento da gonartrose. Importante é ter em conta que nenhum destes procedimentos altera a progressão da osteoartrose. Ainda assim, a Sociedade Internacional

para a Investigação da Osteoartrose encara o desbridamento artroscópico do joelho artrósico como um tema bastante controverso. Na base de algumas evidências, a lavagem artroscópica parece dar apenas benefícios a curto prazo a doentes que se apresentam com grau baixo a moderado de artrose do joelho e derrame, porque descomprime o joelho, diminuindo a pressão intra-articular.

## **2. Estimulação da medula óssea:**

Também designado de processo reparativo da cartilagem, inclui-se na categoria de processos de reconstrução da cartilagem. Designam-se reparativos porque reconstroem o defeito da cartilagem, num modo que não restaura necessariamente a arquitectura da cartilagem original, mas contribui para o alívio da sintomatologia.

O objectivo fundamental desta técnica é induzir a hemorragia a partir do osso subcondral, para que haja formação de um coágulo de fibrina, migração de *stem cells* indiferenciadas do mesênquima e, conseqüentemente, formação de tecido fibrocartilaginoso que cobre as lesões condrais em toda a sua espessura. As diferentes técnicas que permitem a penetração do osso subcondral são a microfractura,<sup>32</sup> abrasão artroscópico<sup>33</sup> e a perfuração.<sup>34</sup> A técnica da microfractura é bastante mais utilizada em comparação com as restantes. Introduzida por Steadman e colaboradores, em 1997, baseia-se nos mesmos princípios das outras duas abordagens, mas tem maior facilidade de execução e também permite evitar lesão das estruturas adjacentes pela necrose térmica.<sup>35</sup> O procedimento<sup>32</sup> consiste em desbridamento até ao nível ósseo de toda a estrutura cartilaginosa danificada, de modo a deixar apenas as margens cartilaginosas em bom estado de conservação em redor do local

atingido. Posteriormente, recorrendo a furadores especiais, fazem-se múltiplos orifícios com 2-4mm de profundidade e distanciados entre si 3-4mm. A reabilitação pós-procedimento inclui movimentos passivos da articulação e suporte de pesos (peso corporal) parciais. A duração recomendada deste período de reabilitação é controversa, no entanto estudos apontam para um período entre seis a oito semanas.

O abrasão artroscópico foi introduzido por Johnson. Neste procedimento, é efectuado um corte monitorizado, a fim de raspar a cartilagem atingida a uma profundidade de 1-2mm para dentro da cartilagem adjacente, a fim de permitir aderência biológica. O suporte do peso deve ser evitado durante 8 semanas na fase de recuperação da intervenção. Num estudo de seguimento de 104 doentes, Johnson descreveu melhoria em 78% dos pacientes, agravamento em 7% e 15% não apresentaram alterações depois de sujeitos a este procedimento.

Considerações importantes a ter em conta são o facto de qualquer uma destas técnicas não constituir um tratamento definitivo, uma vez que não alteram o curso natural da artrose e o tecido fibrocartilaginoso produzido pela estimulação da medula óssea não apresenta as mesmas características do tecido articular original. De facto, trata-se de uma mistura de matriz hialina com fibrocartilagem, apresentando menor densidade e menor durabilidade em relação à cartilagem hialina.<sup>36</sup> Ainda assim, estudos revelam que muitos doentes relatam alívio sintomático da dor ao longo de muitos anos.<sup>37</sup> Resultados permitem concluir a eficácia dos procedimentos em lesões condrais pequenas e localizadas, que ocorrem em doentes com grau baixo a moderado



de artrose, e ainda a sua menor efectividade em defeitos com maior atingimento da superfície condral. De facto, quando uma radiografia da articulação do joelho, com incidência frontal e em posição de carga demonstra um atingimento condral tão intenso que as superfícies ósseas contactam já entre si, o procedimento artroscópico surte pouco, ou mesmo nenhum efeito. Nesses casos, as únicas indicações para tal procedimento podem ser a remoção de osteófitos, a fim de prevenir a sua extensão, ou a presença de intensa sinovite, com derrame subsequente.<sup>38</sup>

Estudos desenvolvidos tentaram descobrir se a obtenção de imagem de ressonância magnética da articulação afectada traria benefícios em detectar os doentes que seriam beneficiados pela intervenção artroscópica.<sup>39,40</sup> Os resultados apontaram não só no sentido de estas imagens não terem grande valor na identificação destes doentes, mas ainda de elas serem contraproducentes, devido à grande frequência de alterações meniscais nesta população. São assim criadas falsas expectativas na população, expectativas essas que são posteriormente goradas devido ao pouco sucesso da intervenção artroscópica. Concluiu-se portanto que a aquisição de imagens por ressonância magnética da articulação envolvida, além de não facilitar a aplicação da abordagem artroscópica, ainda a complica, por constituir uma variável de confundimento.

Muitos estudos compararam as técnicas de desbridamento com o abrasão artroscópico ou a perfuração. Regra geral, concluiu-se que, ainda que o desbridamento possa causar melhoria sintomática na artrose, a penetração

subcondral não tem benefícios e pode ainda trazer agravamento dos sintomas.<sup>41</sup>

### **3. Meniscectomia:**

Esta técnica foi inicialmente introduzida no campo do tratamento da gonartrose por Jackson e Rouse.<sup>42</sup> Num seguimento de 2,5 anos pós-meniscectomia, eles registaram bons ou mesmo excelentes resultados em 80% dos doentes. Noutro estudo, Lotke e colaboradores<sup>43</sup> observaram que doentes que apresentavam imagens radiológicas normais no estado pré-meniscectomia tinham melhores resultados (90%), em relação aos doentes com patologia em estado mais avançado. Pode assim dizer-se que a meniscectomia parcial em doentes com sintomatologia e evidência radiográfica presente de gonartrose parecem ter benefício num curto prazo no alívio da dor. No entanto, em casos mais avançados de artrose, os resultados são menos favoráveis.

## **B) Osteotomia:**

A osteotomia é um procedimento cirúrgico, cuja introdução se deu em 1960.<sup>44</sup> Nesta técnica cirúrgica, efectua-se um corte ao nível do osso (osteotomia), alterando a sua posição e corrigindo o seu alinhamento, de modo a redistribuir a carga do peso corporal pelos compartimentos não afectados. Este último é mesmo considerado o objectivo principal desta cirurgia, com a consequente redução dos

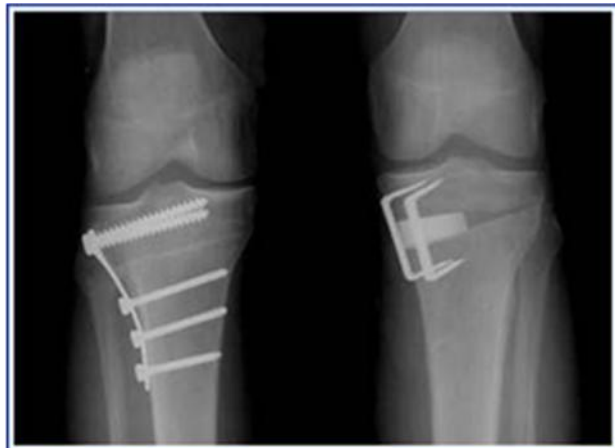

Fig.4 Osteotomias: fechada (esq) e aberta (drt) in [www.grupodojoelho.com.br/osteotomias.jpg](http://www.grupodojoelho.com.br/osteotomias.jpg)

sintomas e o atraso da progressão desta patologia degenerativa. No geral, pode classificar-se como de adição ou de subtracção, em que na primeira é feita uma incisão tibial alta do lado afectado da articulação e é adicionado um fragmento ósseo em cunha, ao passo que na de subtracção é feita uma incisão óssea e é retirada um fragmento ósseo em cunha do lado contralateral.

Apesar de ter conhecido um período de estagnação após a introdução das cirurgias artroplásticas, a osteotomia encontra-se actualmente em franco desenvolvimento em alguns países, muito à custa do desenvolvimento de novas tecnologias e de mecanismos que permitem uma melhor fixação óssea.

### **1. Artrose do compartimento medial:**

O compartimento interno da articulação do joelho é, como já foi dito, o mais frequentemente afectado pelo processo artrósico degenerativo,



associando-se ao varismo do joelho. Como foi atrás referido, a técnica cirúrgica de osteotomia foi introduzida no início da década de 60, restringindo-se nessa altura ao tratamento das artroses somente do compartimento medial. No caso específico de correcção da artrose com varismo do joelho, a cirurgia designa-se osteotomia tibial alta de valgização.

O doente deve ser avaliado para uma possível intervenção deste tipo quando o cirurgião ortopédico detecta desalinhamento do joelho em varo associado a artrose do compartimento medial da mesma articulação num joelho estável ou com laxidez ligamentar, ou se for detectada dor ao nível do compartimento medial associada a deficiências do menisco medial ou lesões de osteocondrose ao mesmo nível.

A osteotomia tem indicação em casos de doentes jovens, activos e que desempenhem funções que requerem esforço. Também, doentes que pretendem manter um estilo de vida activo e vigoroso devem, independentemente da sua idade, ser considerados para osteotomia, no caso de apresentarem alterações degenerativas unicompartmentais. Para doentes idosos, a escolha revela-se mais complicada, estando mesmo indicada a artroplastia total do joelho em idades superiores a 65 anos de idade. As últimas guide-lines apontam como candidato ideal a osteotomia um doente que reúna os seguintes critérios: ter menos de cinquenta anos de idade, ter história de dor isolada do compartimento interno da articulação do joelho, apresentar varismo do joelho, ter desalinhamento da articulação inferior a 15°, apresentar boa mobilidade do joelho, ter IMC inferior a trinta, não apresentar laxidez ligamentar e demonstrar radiograficamente evidências de envolvimento do compartimento



medial da articulação, em grau moderado. <sup>45,46</sup> Como em todos os procedimentos cirúrgicos, também a osteotomia tem directrizes bem definidas no que toca a indicações e contra-indicações. <sup>47</sup> Esta cirurgia está indicada em pacientes com idade inferior a 60 anos, que apresentem artrose unicompartimental, deformidade do joelho em varo com angulação entre 10° e 15°, ângulo de movimento pré-operatório de pelo menos 90°, contractura em flexão de pelo menos 15° e que tenham capacidade e motivação para uma reabilitação eficaz. Como contra-indicações estão a perda de espaço articular no compartimento lateral, uma sub-luxação lateral da tibia maior que 1 cm, uma perda de osso na parte medial superior a 2-3mm, a instabilidade dos ligamentos e a presença de processo inflamatório concomitante na articulação. Género feminino, obesidade e grau de severidade da osteoartrose são considerados factores de risco major na aplicação da osteotomia. <sup>48</sup>

Por tudo o que foi dito, é fácil compreender que para o sucesso da intervenção, muito contribui a selecção apropriada do doente. Uma avaliação clínica objectiva compreende uma história clínica e um exame físico detalhados, seguidos por avaliação imagiológica. Particularmente importante é determinar quais as expectativas em relação à actividade pós-operatória por parte do doente. O alinhamento das membros inferiores deve ser medido e a marcha avaliada em busca de anormalidades (por exemplo, um impulso na direcção da deformidade indica uma forte componente dinâmica). Deve avaliar-se ainda a presença de crepitação ou derrame articulares. Os movimentos da articulação do joelho devem ser avaliados, bem como o estado de conservação dos ligamentos e a função neurovascular do mesmo. Quanto à avaliação radiográfica, ela consiste em quatro radiografias da articulação do joelho (em



incidência ântero-posterior em carga em extensão, pósterio-anterior e perfil em carga e em flexão de 45°) e ainda uma radiografia extralongo dos membros inferiores.<sup>49,50</sup>

O principal objectivo nesta cirurgia é determinar por onde passará a linha de carga no pós-operatório e assim calcular a correcção do ângulo necessária para alcançar esse ponto. Ainda hoje, o grau de correcção é considerado o factor mais importante para o sucesso da osteotomia.<sup>51</sup>

Em estudos levados a cabo por Coventry e colaboradores,<sup>52</sup> estes investigadores concluíram que os melhores resultados obtidos com esta técnica eram superiores quando o eixo anatómico era corrigido 8° a 10° valgo. Contudo, é preciso ter em conta que uma correcção superior à necessária pode comprometer os resultados, particularmente ao nível da integridade dos ligamentos.

A osteotomia alta da tíbia pode ser feita por osteotomia em cunha de abertura medial, osteotomia em cunha de subtracção ou por osteotomia em cúpula.

A osteotomia em cunha de abertura medial tem sido muito utilizada na Europa e começa agora a ser implementada também na América do Norte.<sup>53</sup> Esta técnica apresenta várias vantagens, como a possibilidade de se obter correcção nos planos coronal e sagital, a reconstrução da anatomia com a adição de osso no lado medial afectado, o facto de ser possível ajustar a correcção na fase intra-operatória. É feita apenas uma incisão na tíbia, o facto de se evitar a ruptura da articulação tíbio-peroneal proximal e a invasão do



compartimento lateral e ainda a possibilidade de este procedimento se poder combinar com outros, nomeadamente a reconstrução do ligamento cruzado anterior.

Por outro lado, as desvantagens assinaláveis nesta técnica são o facto de criar um defeito que exige um enxerto ósseo, com conseqüente aumento da morbidade, um maior risco de não união e a necessidade de um maior período de restrição de actividade no pós-operatório. De interesse referir que, quanto ao tipo de enxerto usado, apesar de o gold-standard ainda ser considerado o auto-enxerto com osso proveniente da crista ilíaca, foi recentemente descrito como alternativa bastante viável a utilização de alo-enxerto com osso da cabeça do fémur, o que evita dor no local onde foi extraído no doador e diminui o tempo cirúrgico.

Outro procedimento utilizado para realizar a osteotomia é a osteotomia em cunha de subtracção, o mais descrito e bem documentado dos três métodos, popularizado por Coventry e Insall e respectivos colaboradores.<sup>54</sup> O objectivo principal é a correcção do alinhamento, através da remoção de um fragmento em cunha do osso e fechando o defeito resultante.<sup>55</sup> A osteotomia em cunha de subtracção requer geralmente uma osteotomia fibular, o que acarreta riscos, nomeadamente a paralisia do nervo peroneal. Para a execução desta técnica, são ainda necessárias duas incisões e o deslocamento dos músculos extensores. Por outro lado, há a considerar também que uma larga área de contacto ósseo é produzida, o que se revela de importância extrema *a posteriori*, no processo de consolidação óssea. No período pós-operatório, é recomendado o uso de uma ortótese durante seis semanas, e o recurso a

canadianas também. O follow-up clínico também inclui controle radiográfico, que idealmente deverá ser realizado à sexta semana, três e seis meses pós-operatório.

Por fim, a osteotomia em cúpula foi popularizada por Maquet e, segundo alguns autores, é útil na redução de grandes deformações.<sup>56</sup> A principal vantagem desta técnica é a possibilidade de uma correcção irrestrita, o que pelo contrário não é possível com outras técnicas; ao contrário do que acontece também com outras técnicas, com a osteotomia em cúpula, a posição da tuberosidade da tibia não é alterada. O uso de fixadores externos permitem melhorar esta técnica e aumentar a sua taxa de sucesso, que em termos de função e sobrevivência são similares aos das reduções e fixações internas.<sup>57</sup> Assim, em oposição às técnicas de fixação e redução internas, os fixadores externos permitem correcções pós-operatórias dinâmicas. Esta propriedade é bastante vantajosa, uma vez que uma correcção lenta permite a adaptação dos tecidos moles e tornam-se possíveis as correcções angulares e translacionais. O procedimento apresenta no entanto riscos possíveis como sendo o risco de uma infecção no local de inserção do fixador, o que pode comprometer futuras intervenções.<sup>58</sup> Também, para a eficácia do tratamento, muito contribui o próprio doente, que precisa ser colaborante e estar disposto a seguir as fases da reabilitação. A selecção do doente para esta intervenção é mesmo considerada o factor mais importante para o seu sucesso. Os dispositivos externos actualmente usados podem ser controlados por computador, que permite a entrada de dados a partir de radiografias tiradas no período pré-operatório e ele próprio calcula as definições necessárias para a correcção a realizar. No pós-operatório, a mobilização activa só se inicia entre o 7 e 14º dia.



<sup>59</sup> A carga parcial é permitida ao fim de 10 dias e o controlo radiográfico feito através de radiografia extralongo dos membros e os dados reintroduzidos no computador, a fim de verificar se alguma correcção adicional é necessária. O fixador externo só é removido quando a consolidação for evidenciada radiológica e clinicamente.

Os resultados da osteotomia são bastante satisfatórios. Uma meta-análise <sup>60</sup> realizada em 2004 sobre a osteotomia tibial alta demonstrou uma taxa de fracasso da técnica estudada nos dez anos subsequentes de 25%, e uma média de 72 meses na conversão da osteotomia em artroplastia total do joelho. A taxa de resultados considerados “bom” ou “excelente” foi de 75% após 60 meses e de 60% após 100 meses.

## **2. Artrose do compartimento lateral:**

Quando o compartimento lateral é afectado, estabelece-se valgismo do joelho. Muito pouca informação está disponível sobre o tratamento da artrose do compartimento lateral do joelho através da osteotomia, muito se devendo ao facto de ser muito menos frequente do que a artrose do compartimento medial. Também, os doentes-tipo com esta patologia são geralmente mulheres, idosos e com estilo de vida sedentário. Para joelhos valgos, o procedimento cirúrgico é realizado na região supracondiliana do fémur (osteotomia supracondiliana do fémur). Este procedimento revela-se mais complicado, e poucos cirurgiões o consideram realmente eficaz. <sup>61</sup> As indicações para a realização deste procedimento são uma deformidade em valgo da articulação do joelho inferior a 15°, ângulo de movimento pré-operatório de pelo menos 90° e contractura em flexão inferior 15°. <sup>47</sup> Também esta intervenção pode apresentar complicações

sérias, como a pseudartrose, alívio parcial ou inexistente da dor da articulação, lesões neurovasculares e síndrome compartimental.

Resultados de um estudo em que foram seguidos durante cinco anos 21 doentes submetidos a esta cirurgia, revelou 90% de respostas consideradas como “boas” ou “excelentes”.<sup>62</sup> Em outro estudo em que foram seguidos durante sete anos 49 doentes submetidos a esta cirurgia, 87% ainda não tinham convertido para artroplastia total do joelho até ao final do referido período.<sup>63</sup>

### **3. Artrose do compartimento patelo-femoral:**

A artrose isolada deste compartimento não representa um problema comum. O reconhecimento desta situação é feito pela identificação de sintomas patelo-femorais, com lesão significativa da superfície articular sendo evidenciado em radiografias, imagem de ressonância magnética ou artroscopia, havendo, no entanto, preservação da articulação tíbio-femoral.

No passado, o tratamento desta situação incluía patelectomia. A abordagem cirúrgica ao compartimento patelo-femoral foi apenas iniciada através da osteotomia em 1970.

Em 2005, uma revisão sistemática a partir da base de dados da Cochrane avaliou a eficácia da aplicação da técnica da osteotomia no tratamento da artrose unicompartimental do joelho, quer no compartimento medial, quer no lateral.<sup>64</sup> Baseadas na análise de treze estudos, concluiu-se que a osteotomia alta da tibia melhora a função articular do joelho e reduz a dor ao nível da mesma, mas não há diferenças significativas entre diferentes



técnicas utilizadas. Há evidências limitadas sobre a eficácia da utilização da osteotomia no tratamento da artrose do compartimento medial, quando comparada com a reposição unicompartmental da articulação. É ainda obscura a decisão sobre qual a técnica a adoptar, pois várias complicações foram já relatadas, e não existe evidência que a osteotomia seja mais efectiva do que a terapia conservadora.

## ***C) Artroplastia do joelho:***

### **1. Artroplastia interposicional:**

Este tipo de intervenção não se encontra bem documentado cientificamente. No entanto, parece ser útil no tratamento da artrose unicompartmental do joelho.<sup>65,66</sup> As técnicas podem utilizar material biológico ou metálico, sendo actualmente o tipo biológico (através de auto-enxertos) mais usado. O material metálico era utilizado inicialmente, mas foi abandonado quase em absoluto em 1970. A artrose extensa do compartimento afectado constitui uma contra indicação relativa à execução desta técnica. Considera-se hoje que esta técnica não garante o tratamento efectivo da artrose da articulação. Estudos relativos à sua eficácia são também escassos, mas os que existem relatam a pobreza dos resultados: apenas um terço dos doentes apresenta bons resultados e mais de 25% requerem uma revisão cirúrgica ao fim de dois anos.

### **2. Artroplastia unicompartmental do joelho:**

Esta técnica começou a desenvolver-se em 1950, com a introdução de uma prótese por McKeever. Em 1979, Gunston e Marmor introduziram os primeiros rolamentos fixos cimentados unicondilianos. A taxa de revisão foi de 22%. Mais tarde, em 1978, Goodfellow e O'Connor<sup>67</sup> introduziram a primeira geração de rolamentos móveis, composto de um componente femoral esférico, um componente tibial e um rolamento de polietileno livre entre os dois primeiros, permitindo uma completa liberdade de movimentos. Os autores relataram nos seus trabalhos grande taxa de sucesso, alcançando 91% de resultados bons ou muito bons. Um estudo recente concluiu que a aplicação da



técnica com recurso a rolamentos fixos pode ter resultados bastante positivos, havendo porém uma ligeira deterioração durante a segunda década após a cirurgia. A taxa de sobrevivência da artroplastia foi de 85,9% aos 20 anos e de 80% aos 25 anos.

A artroplastia unicompartmental do joelho pode ser realizada através de uma pequena incisão parapatelar e envolve menor dissecação de tecidos moles, menor ressecção óssea, menor perda de sangue e menor incidência de complicações. Este procedimento pode ainda reduzir a morbilidade e o tempo de internamento, permitindo também uma reabilitação mais rápida.

A artroplastia unicompartmental do joelho é indicada em casos de artrose não inflamatória de apenas um compartimento da articulação do joelho. Trata-se claramente de uma cirurgia cuja eficácia depende da experiência do cirurgião. A cirurgia mais comum reconstrói as superfícies articulares do compartimento medial com duas próteses metálicas e uma inserção de polietileno entre as duas. Para esta cirurgia ter indicação, todos os ligamentos do joelho devem estar intactos, a deformidade em varo deve ser passível de correcção e os outros compartimentos da articulação devem ter a estrutura conservada. Um aspecto muito importante é que esta técnica não deve ser aplicada a joelhos que foram anteriormente submetidos a osteotomia.<sup>68</sup> A eficácia da cirurgia depende essencialmente da taxa de falha do implante e da progressão da artrose nos outros compartimentos da articulação. Esta progressão leva a que os índices de revisão a 10-15 anos sejam superiores aos índices observados nas artroplastias totais, sendo por seu turno o sucesso



destas taxas de revisão semelhantes às taxas de sucesso das artroplastias totais primárias.

A artrose isolada do compartimento patelo-femoral ocorre em aproximadamente 10% dos doentes. O número de doentes submetidos a artroplastia unicompartmental deste compartimento está a aumentar, e os resultados têm sido positivos. Estes doentes podem também ser tratados por artroplastia total. A progressão da artrose na articulação tíbio-femoral pode levar à falha do procedimento. Actualmente consideram-se como recomendações para a artroplastia patelo-femoral isolada a artrose isolada da articulação patelo-femoral, displasia troclear, artrose pós-traumática e luxações recorrentes.<sup>69</sup> Actualizações recentes do material e técnicas usadas tornaram esta cirurgia mais frequente, havendo no entanto poucos estudos realizados sobre a sua efectividade. Em caso de incertezas na aplicação deste procedimento, deve fazer-se uma artroplastia total.

É actualmente considerado o doente ideal para este tipo de cirurgia um doente com menos de 65 anos de idade, ligamentos da articulação do joelho estáveis, grau de flexão da contractura inferior a 15° e uma mudança do eixo mecânico menor que 5-10° em relação à posição neutra. Nestas condições, podem alcançar-se taxas de sobrevivência de 90% em 10 anos e cerca de 85% em 20 anos.

São actualmente aceites como contra-indicações para a aplicação deste procedimento: artrite inflamatória, ângulo de flexão inferior a 90°, grau de flexão de contractura superior a 15°, patologia sintomática do compartimento patelo-

femoral, instabilidade dos ligamentos cruzados ou colaterais, excesso de peso e deformidades em valgo ou varo superiores a 10°. <sup>70,71</sup>

Uma revisão recente <sup>72</sup> de vários estudos na área, com o objectivo de inferir sobre a eficácia da artroplastia unicompartmental em relação à artroplastia total e à osteotomia, chegou às seguintes conclusões: para a função muscular e dor pós-operatória, a primeira pareceu similar às restantes num seguimento de 5 anos; a série de movimentos realizados foi melhor na unicompartmental; a taxa de complicações mostrou-se similar entre as duas artroplastias, apesar de a trombose venosa profunda ter maior incidência na artroplastia total; a osteotomia apresenta taxas de complicações superiores à artroplastia; em termos de sobrevivência das artroplastias, a unicompartmental tem 85-95%, a total 90% em 10 anos de seguimento e a osteotomia menos de 85%, no entanto a comparação da primeira em relação às restantes não foi possível com os dados disponíveis; não se esclareceu qual das duas artroplastias apresenta maior taxa de revisão, no entanto a unicompartmental tem taxas inferiores à osteotomia; quanto à função, a artroplastia unicompartmental parece ser no mínimo tão eficaz quanto os dois outros procedimentos.

### **3. Artroplastia total do joelho:**

Também designada substituição total do joelho, é uma das cirurgias ortopédicas com maior taxa de utilização. Constitui mesmo o tratamento *gold standard* para a osteoartrose do joelho em estadio muito avançado. <sup>73</sup> Os principais objectivos desta cirurgia são o de aliviar a dor do doente e restaurar a função e mobilidade da articulação. As primeiras próteses condilianas totais

foram introduzidas por Insall e seus colaboradores, em 1972, época que marcou assim o início da era moderna da artroplastia do joelho.<sup>74</sup> A técnica consiste essencialmente de ressecção da cartilagem articular afectada, e sua substituição por próteses de metal ou polietileno. Trata-se de uma cirurgia electiva e deve ser realizada apenas após uma exaustiva revisão e balanço dos potenciais riscos e benefícios. A artroplastia não modifica o curso da

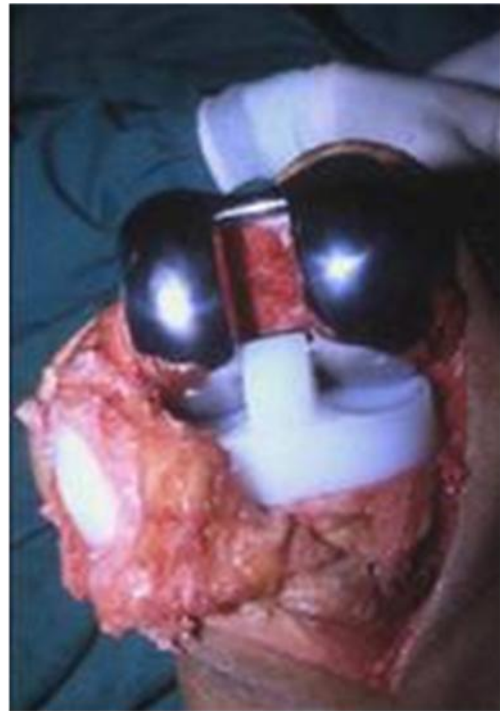

Fig.5 fase final de uma artroplastia do joelho *in* [www.gonartrose.com](http://www.gonartrose.com)

doença, mas constitui sim uma solução mecânica para um problema biológico.

Nos Estados Unidos, a aplicação da cirurgia nas faixas etárias mais elevadas parece ter boa relação custo-eficácia.<sup>75</sup>

Este procedimento é, regra geral, aplicado a pacientes nos quais falhou o tratamento conservador. Pode ainda ser aplicado aos doentes que se apresentem com osteonecrose, podendo estes no entanto apresentar um desfecho menos favorável. A correcção de deformidade e restauração total da função devem ser considerados objectivos secundários nesta cirurgia, e não a primeira indicação.

Como contra-indicações à sua realização consideram-se: infecção activa na articulação ou em qualquer outra parte do corpo, mecanismo extensor não funcionante, vascularização ou enervação deficitárias ao nível da articulação.

A cirurgia apresenta riscos:

- Complicações intra-operatórias ou relacionadas com a anestesia, como todas as cirurgias em geral;
- Tromboembolismo através de trombose venosa profunda ou tromboembolismo venoso. Este risco pode ser reduzido pelo uso de terapia anticoagulante, como a heparina ou varfina;
- Infecção, que apesar de rara é a complicação mais temível;
- Distúrbios patelo-femorais como a luxação, sub-luxação ou fractura da patela;
- Lesões arteriais, que podem levar a consideráveis perdas sanguíneas e a embolização periférica. A hemartrose recorrente é uma complicação rara, no entanto os médicos devem estar atentos e o diagnóstico desta complicação deve ser precoce, devido às suas consequências graves, como por exemplo a sépsis;<sup>76</sup>
- Lesões nervosas ao nível do nervo peroneal, levando a perda de sensibilidade e de força muscular;



- Fracturas peri-protésicas, sendo no entanto as fracturas supracondilianas uma complicação rara;
- Desgaste e insucesso protésico, uma vez que o desgaste do polietileno pode provocar uma resposta inflamatória que pode, por sua vez, resultar no fracasso da prótese.

Todas as próteses são constituídas por um componente femoral, um componente tibial e um componente patelar. Quanto às técnicas de fixação, elas podem ser cimentadas (fémur e tibia são cimentados), não cimentadas ou híbridas (normalmente o fémur não é cimentado mas a tibia sim). De referir que as cimentadas são as mais aplicadas, apresentando bons resultados, em detrimento das não cimentadas.

Por ter bastante impacto na actualidade, uma consideração deve ser feita às próteses totais em cerâmica: vários estudos têm vindo a ser desenvolvidos, garantindo a segurança mecânica da cerâmica e vantagens em relação aos materiais até agora mais utilizados. A cerâmica tem-se revelado uma importante opção em relação, por exemplo, à liga de cromo e cobalto, em casos em que os doentes são alérgicos a iões metálicos. A incidência de alergia a metais está em constante crescimento, e o uso de componentes em cerâmica é cada vez mais aceite nas artroplastias totais do joelho. As características que tornam a cerâmica um excelente material para o uso ortopédico como superfície articular são a sua resistência, “*wettability*” e biocompatibilidade. Ela é insolúvel na água, o que torna a sua degradação por processos de hidratação impossível. Vantagens do uso de cerâmica são o facto



de apresentar um menor desgaste e não originar libertação de iões metálicos, diminuindo assim o risco de alergias. Como única desvantagem conhecida temos o risco de fractura.

Uma consideração importante a ter em conta durante a cirurgia é a retenção ou a excisão do ligamento cruzado posterior. Se, por um lado, há ortopedistas que defendem que a retenção leva a maior liberdade de movimentos, diminuição do stress no implante, propriocepção aumentada ao subir escadas e preservação de massa óssea, outros especialistas defendem que a sua excisão leva a maior correcção da deformidade, maior equilíbrio da articulação e eliminação de movimentos femorais excessivos que podem comprometer a fixação da prótese. No entanto, excelentes resultados podem ser obtidos com qualquer uma destas técnicas.<sup>77</sup>

A conduta no pós-operatório inclui profilaxia para prevenir infecções e tromboembolismo venoso e reabilitação adequada a fim de alcançar a melhor mobilidade possível do joelho. Analgésicos opióides são frequentemente administrados a fim de controlar a dor. A motivação e consciencialização do papel interventivo que o próprio doente tem são fundamentais na sua reabilitação. Uma meta-análise de 2007 que recolheu informação de cinco estudos concluiu que a participação do doente, após alta hospitalar, num programa de exercícios supervisionado por um fisioterapeuta, melhorou a função articular e a série de movimentos em tempo mais reduzido, quando comparado com cuidados de rotina.<sup>78</sup> Os objectivos da reabilitação devem ser realistas e devem ter em conta que a série de movimentos executados no pré-operatório pode não melhorar muito. A mobilidade no pós-operatório depende

essencialmente da extensão do movimento anterior. As evidências científicas na área, apesar de escassas, sugerem que os doentes mais activos no dia-a-dia, que mantém exercícios de intensidade leve a moderada, apresentam menores taxas de revisão da artroplastia.

A taxa de mortalidade a 30 dias, segundo um estudo americano,<sup>79</sup> é de 0,6% e não varia consoante a raça ou etnia.

Há actualmente um interesse crescente em desenvolver técnicas que tornem a artroplastia total menos invasiva, com o intuito de reduzir a lesão dos tecidos moles durante a cirurgia. Todos os procedimentos assim desenvolvidos são agrupados sob a designação comum de “cirurgia minimamente invasiva”. Fazendo uma comparação entre a cirurgia convencional vs a aproximação minimamente invasiva, muitos parâmetros podem ser avaliados:

- Quanto ao comprimento da incisão, na convencional é de 6-9 cm, ao passo que na minimamente invasiva é de 4 a 5cm;
- No que toca à dissecação cirúrgica, na primeira temos uma extensão até ao tendão do quadricípete, enquanto na segunda há poupança do tendão do quadricípete;
- Na exposição do espaço inter-articular, na primeira há eversão lateral da patela (roda 180° no seu próprio tendão) e deslocamento da articulação tíbio-femoral; na segunda, há retracção da patela sem eversão e o deslocamento da articulação tíbio-femoral é evitado ou minimizado;



- Ao passo que na convencional são usados retractores standard e instrumentos de corte normais, na cirurgia minimamente invasiva usam-se instrumentos pequenos e especializados;
- Quanto à técnica de uso dos retractores, na primeira eles são fixados para se obter uma exposição máxima, enquanto na segunda cria-se uma “janela móvel”, para minimizar o dano aos tecidos moles através da sua extensão forçada.

Uma vez tomada a decisão de optar pela artroplastia total, o critério para escolher o método tradicional ou o minimamente invasivo passa pela experiência do ortopedista. Contra-indicações relativas a esta última abordagem são uma cirurgia aberta anterior, artrose ou artrite severas, obesidade, circunferência do membro aumentada ou grande deformidade da articulação. Ainda não há na actualidade *guidelines* formais para o procedimento minimamente invasivo. Trata-se assim de uma técnica bastante promissora, mas que carece de evidências científicas que a suportem.<sup>80</sup>

Um estudo publicado em 2009 fez a revisão de vinte e oito estudos que relatavam 2648 cirurgias minimamente invasivas e 848 cirurgias standard. Observou-se que a perda de sangue e o decréscimo da hemoglobina no pós-operatório, os relatos de dor e recurso a analgésicos e tempo de internamento no hospital foram superiores no grupo standard em relação ao segundo. No grupo submetido a cirurgia minimamente invasiva, a capacidade de movimentar a perna foi mais precoce em relação ao outro grupo. No que diz respeito às complicações, na cirurgia minimamente invasiva obtiveram-se piores taxas de

alinhamento articular e um maior atraso da cicatrização das feridas. Uma conclusão importante deste estudo é a de que serão necessários mais estudos de seguimento a fim de constatar a superioridade ou inferioridade deste procedimento em relação à abordagem convencional.<sup>81</sup>

O aumento do número de cirurgias de artroplastia total é um dos factores que explica o alto número de revisões cirúrgicas. Os objectivos de uma revisão da artroplastia são o de perceber a causa do insucesso primário, restaurar o alinhamento articular, e restaurar os componentes na interlinha articular. Quando o mecanismo de falha da artroplastia inicial não é determinado, considera-se que o resultado da cirurgia de revisão é subóptimo. O resultado de uma cirurgia de revisão nunca é tão favorável quanto os da cirurgia levada a cabo pela primeira vez. Essa revisão não é uma repetição da cirurgia original, mas sim um processo bastante exigente, a nível técnico e económico, sendo por isso tecnicamente mais difícil, e apresenta uma taxa de complicações e mesmo de insucesso superior à cirurgia primária.<sup>82</sup>

Durante a revisão, pode ser encontrada uma considerável perda de massa óssea ao nível da patela. Alguns ortopedistas consideraram uma artroplastia isolada da patela para estes casos. No entanto, doentes submetidos a este tipo de cirurgia estão mais propensos a continuar com dores e a necessitar a curto prazo de uma reoperação, em comparação com os doentes submetidos a revisão dos componentes femoral e tibial concomitantemente.<sup>83</sup>

### ***D) Artrodese:***

A artrodese da articulação do joelho, também designada de fusão, foi inicialmente descrita em 1971 por Nelson e Evarts, como uma opção de tratamento para casos em que falhou a artroplastia. Não é considerada, regra geral, primeira opção no tratamento da artrose do joelho.<sup>84</sup> A maior indicação para o uso desta técnica é mesmo a falha irremediável da artroplastia total do joelho. Se for bem sucedida, a artrodese é eficaz no alívio da dor, restauração da estabilidade e aumento da mobilidade geral do doente.

As indicações gerais para a artrodese numa artroplastia infectada são a presença de microrganismos resistentes, cobertura de pele e tecidos moles inadequada, mecanismo extensor deficitário ou quando os pacientes não se mostram receptivos a uma artroplastia de revisão.

Contra-indicações à artrodese do joelho incluem amputação do joelho contralateral e a presença de processos degenerativos em fase avançada na anca ou tornozelo ipsilaterais. Uma contra-indicação relativa é a presença de artrodeses contralaterais ao nível da anca ou tornozelo. O sucesso da técnica depende de mecanismos compensatórios na coluna, anca e tornozelo, que consistem em aumento na inclinação pélvica, abdução da anca e dorsiflexão do tornozelo, no lado ipsilateral. Por isso, doentes com patologia degenerativa da coluna são pobres candidatos à fusão do joelho, pois estes mecanismos compensatórios fazem aumentar as forças ao nível da coluna lombar, resultando em agravamento dos problemas locais.



Uma preparação pré-operatória exaustiva é essencial para o sucesso desta técnica. É necessária uma avaliação rigorosa da função de ancas, joelho e tornozelos, ipsi e contralaterais, bem como um exame completo da coluna vertebral. É de relevância extrema obter os detalhes de cirurgias prévias à articulação considerada, bem como a extracção total dos materiais utilizados nessas cirurgias. O sucesso depende também da realização de bom contacto ósseo, preservação da vascularização e de uma boa fixação. O objectivo deve ser alcançar um alinhamento global do membro com o joelho em 5-7° em valgo e 15±5° em flexão.

Opções para a fixação incluem fixação externa, dispositivos intramedulares longos ou curtos, fixação interna com placas ou uma combinação destas diferentes opções.

Estudos experimentais demonstraram que a energia dispendida pelo doente para caminhar com uma artrodese no joelho é cerca de 30% mais elevada, quando comparada com a energia necessária no caso de um joelho normal.

Alternativas à artrodese são a antibiotioterapia crónica, artrodese artificial, ressecção artroplástica e amputação.

### **C) Discussão e conclusões finais:**

O joelho é a mais complexa articulação do corpo humano; <sup>7</sup> trata-se de uma articulação de carga, de grande amplitude de movimento, situada na porção central do membro inferior. Dotada de uma sinovial extensa e sujeita a grandes exigências, é fortemente exposta a lesões degenerativas e inflamatórias. Mantida por estabilizadores estáticos (meniscos, ligamentos e cápsula) e dinâmicos (músculos e tendões), é uma articulação sujeita a um maior número de patologias de origem mecânica. <sup>8</sup> A patologia abordada com destaque nesta dissertação, a artrose do joelho, constitui uma das principais causas de incapacidade na comunidade.

Quanto ao seu tratamento, este é sempre inicialmente médico, assentando essencialmente na correcção do peso corporal, no alívio da carga na articulação afectada pelo uso de bengalas ou canadianas, na fisioterapia, no uso de medicamentos anti-inflamatórios não esteróides e nos agentes condroprotectores. Nas fases inflamatórias, para além do uso de analgésicos e anti-inflamatórios, é frequente puncionar-se o joelho para drenagem do derrame articular seguido de injeção intra-articular de um corticóide. Pode por vezes recorrer-se à imobilização do joelho, mas convém que seja por períodos curtos, de modo a evitar rigidez.

A intervenção cirúrgica é considerada uma vez esgotadas as possibilidades de tratamento médico. Na gonartrose avançada, em doentes com mais de 60 anos de idade, a artroplastia é o procedimento cirúrgico que apresenta melhores resultados. Apesar de haver artroplastias parciais



destinadas a substituir um único compartimento, as mais usadas e com melhores resultados são as artroplastias totais. A artroplastia é, regra geral, um procedimento efectivo, e recomendado para a artrose avançada do joelho. Há uma certa relutância em aplicar próteses em doentes com menos de 60 anos. A prótese implica restrições ao nível da actividade, e, ainda assim, tem a duração média de 10 a 15 anos na população idosa. No entanto, em doentes mais activos dura menos tempo. Quanto mais jovem for o doente, maior a probabilidade de falência da prótese. A aplicação de uma nova prótese, processo designado revisão, para além de ser mais difícil, tem mais complicações e uma menor probabilidade de sucesso. A osteotomia tibial é recomendada quando existe artrose do compartimento interno associada a desvio em varo. Tem tanto mais sucesso quanto mais precocemente é feita. Tem muito valor em doentes mais jovens, muito activos, pois uma vez consolidada a osteotomia, não há restrições ao nível da actividade. A fusão cirúrgica do joelho constitui já uma abordagem final, suprimindo a dor à custa da supressão da mobilidade.



## D) BIBLIOGRAFIA:

- 1- Dalley, AF, Moore, KL, *Anatomia orientada para a clínica*, 4.<sup>a</sup> edição, Guanabara Koogan, Rio de Janeiro, Brasil. 2001.
- 2- Pina, JAE, *Anatomia Humana da Locomoção*, 2.<sup>a</sup> edição, Lidel, Lisboa, Portugal. 1999
- 3- Moore, Keith L. & AF Dalley, “Clinical Oriented Anatomy”, 5th Edition, US: Lippincott Williams & Wilkins. 2007.
- 4- Volpon, JB, “Modificações fisiológicas e patológicas do joelho durante o crescimento”, *Rev Bras Ortop*. 1995. 30: 53-56.
- 5- Barros Filho, TEP; Lech, O., *Exame físico em Ortopedia*, 2.<sup>a</sup> edição, Sarvier, São Paulo, Brasil. 2002.
- 6- Completo A., “Estudo numérico e experimental da Biomecânica da Prótese do Joelho”, 2006, Universidade de Aveiro, Departamento de Engenharia Mecânica, Retrieved Maio/2008 from <http://biblioteca.sinbad.ua.pt/teses/2007001049>.
- 7- Silva JAP, *Reumatologia Prática*. Coimbra: Faculdade de Medicina de Coimbra. 2005.
- 8- Hebert S, Xavier R, Pardini AG, Barros Filho TEP, *et al*, *Ortopedia e Traumatologia Princípios e Prática*. Porto Alegre. 2003.
- 9- Proença A, *Ortopedia Traumatologia Noções Essenciais*. Coimbra: Imprensa da Universidade de Coimbra. 2006.
- 10- Morgan MP, Whelan LC, Sallis JD, McCarthy CJ, Fitzgerald DJ, McCarthy GM. Basic calcium phosphate crystal-induced prostaglandin E2 production in human fibroblasts: role of cyclooxygenase 1, cyclooxygenase 2, and interleukin-1beta. *Arthritis Rheum* 2004 May;50(5):1642-9.
- 11- Loria MP, Dambra P, Moretti B, Patella V, Capuzzimati L, Cavallo E, et al. Role of cytokines in gonarthrosis and knee prosthesis aseptic loosening. *J Orthop Sci* 2004;9(3):274-9.
- 12- Schneiderman R, Rosenberg N, Hiss J, Lee P, Liu F, Hintz RL, et al. Concentration and size distribution of insulin-like growth factor-I in human normal and osteoarthritic synovial fluid and cartilage. *Arch Biochem Biophys* 1995 Dec 1;324(1):173-88.
- 13- Venn G, Nietfeld JJ, Duits AJ, Brennan FM, Arner E, Covington M, et al. Elevated synovial fluid levels of interleukin-6 and tumor necrosis factor



associated with early experimental canine osteoarthritis. *Arthritis Rheum*1993 Jun;36(6):819-26.

14- Schumacher HR, Jr. Synovial inflammation, crystals, and osteoarthritis. *J Rheumatol Suppl*1995 Feb;43:101-3.

15- Derfus BA, Kurian JB, Butler JJ, Daft LJ, Carrera GF, Ryan LM, et al. The high prevalence of pathologic calcium crystals in pre-operative knees. *J Rheumatol*2002 Mar;29(3):570-4.

16- Neogi T, Nevitt M, Niu J, LaValley MP, Hunter DJ, Terkeltaub R, et al. Lack of association between chondrocalcinosis and increased risk of cartilage loss in knees with osteoarthritis: results of two prospective longitudinal magnetic resonance imaging studies. *Arthritis Rheum*2006 Jun;54(6):1822-8.

17- Leigh JP, Seavey W, Leistikow B. Estimating the costs of job related arthritis. *J Rheumatol*2001 Jul;28(7):1647-54.

18- Bitton R. The economic burden of osteoarthritis. *Am J Manag Care*2009 Sep;15(8 Suppl):S230-5.

19- Loza E, Lopez-Gomez JM, Abasolo L, Maese J, Carmona L, Batlle-Gualda E. Economic burden of knee and hip osteoarthritis in Spain. *Arthritis Rheum*2009 Feb 15;61(2):158-65.

20- Bosomworth NJ. Exercise and knee osteoarthritis: benefit or hazard? *Can Fam Physician*2009 Sep;55(9):871-8.

21- Bartels EM, Lund H, Hagen KB, Dagfinrud H, Christensen R, Danneskiold-Samsoe B. Aquatic exercise for the treatment of knee and hip osteoarthritis. *Cochrane Database Syst Rev*2007(4):CD005523.

22- Fransen M, McConnell S. Exercise for osteoarthritis of the knee. *Cochrane Database Syst Rev*2008(4):CD004376.

23- Latham N, Anderson C, Bennett D, Stretton C. Progressive resistance strength training for physical disability in older people. *Cochrane Database Syst Rev*2003(2):CD002759.

24- Recommendations for the medical management of osteoarthritis of the hip and knee: 2000 update. American College of Rheumatology Subcommittee on Osteoarthritis Guidelines. *Arthritis Rheum*2000 Sep;43(9):1905-15.

25- Zhang W, Moskowitz RW, Nuki G, Abramson S, Altman RD, Arden N, et al. OARSI recommendations for the management of hip and knee osteoarthritis, Part II: OARSI evidence-based, expert consensus guidelines. *Osteoarthritis Cartilage*2008 Feb;16(2):137-62.



- 26- Hangody L, Kish G, Karpati Z, Udvarhelyi I, Szigeti I, Bely M. Mosaicplasty for the treatment of articular cartilage defects: application in clinical practice. *Orthopedics*1998 Jul;21(7):751-6.
- 27- Brittberg M, Lindahl A, Nilsson A, Ohlsson C, Isaksson O, Peterson L. Treatment of deep cartilage defects in the knee with autologous chondrocyte transplantation. *N Engl J Med*1994 Oct 6;331(14):889-95.
- 28- Siparsky P, Ryzewicz M, Peterson B, Bartz R. Arthroscopic treatment of osteoarthritis of the knee: are there any evidence-based indications? *Clin Orthop Relat Res*2007 Feb;455:107-12.
- 29- Magnusson G, Odeblad E. Apposition technique with stripping film for autoradiography. *Exp Cell Res*1954 May;6(2):525-6.
- 30- Kirkley A, Birmingham TB, Litchfield RB, Giffin JR, Willits KR, Wong CJ, et al. A randomized trial of arthroscopic surgery for osteoarthritis of the knee. *N Engl J Med*2008 Sep 11;359(11):1097-107.
- 31- Hitzeman N, Masley C. Arthroscopic surgery for knee osteoarthritis. *Am Fam Physician*2008 Aug 1;78(3):331-2.
- 32- Steadman JR, Rodkey WG, Rodrigo JJ. Microfracture: surgical technique and rehabilitation to treat chondral defects. *Clin Orthop Relat Res*2001 Oct(391 Suppl):S362-9.
- 33- Johnson LL. Arthroscopic abrasion arthroplasty historical and pathologic perspective: present status. *Arthroscopy*1986;2(1):54-69.
- 34- Pridie, K.H. A method of resurfacing osteoarthritic knee joints. In: *Proceedings and reports of councils and associations: British Orthopaedic Association Spring Meeting 1959.*
- 35- Steadman JR, Rodkey WG, Briggs KK. Microfracture to treat full-thickness chondral defects: surgical technique, rehabilitation, and outcomes. *J Knee Surg*2002 Summer;15(3):170-6.
- 36- Steadman JR, Briggs KK, Rodrigo JJ, Kocher MS, Gill TJ, Rodkey WG. Outcomes of microfracture for traumatic chondral defects of the knee: average 11-year follow-up. *Arthroscopy*2003 May-Jun;19(5):477-84.
- 37- Miller BS, Steadman JR, Briggs KK, Rodrigo JJ, Rodkey WG. Patient satisfaction and outcome after microfracture of the degenerative knee. *J Knee Surg*2004 Jan;17(1):13-7.
- 38- Steadman JR, Ramappa AJ, Maxwell RB, Briggs KK. An arthroscopic treatment regimen for osteoarthritis of the knee. *Arthroscopy*2007 Sep;23(9):948-55.



- 39- Berthiaume MJ, Raynauld JP, Martel-Pelletier J, Labonte F, Beaudoin G, Bloch DA, et al. Meniscal tear and extrusion are strongly associated with progression of symptomatic knee osteoarthritis as assessed by quantitative magnetic resonance imaging. *Ann Rheum Dis*2005 Apr;64(4):556-63.
- 40- Hunter DJ, Zhang YQ, Niu JB, Tu X, Amin S, Clancy M, et al. The association of meniscal pathologic changes with cartilage loss in symptomatic knee osteoarthritis. *Arthritis Rheum*2006 Mar;54(3):795-801.
- 41- Bert JM. Role of abrasion arthroplasty and debridement in the management of osteoarthritis of the knee. *Rheum Dis Clin North Am*1993 Aug;19(3):725-39.
- 42- Jackson RW, Rouse DW. The results of partial arthroscopic meniscectomy in patients over 40 years of age. *J Bone Joint Surg Br*1982;64(4):481-5.
- 43- Lotke PA, Lefkoe RT, Ecker ML. Late results following medial meniscectomy in an older population. *J Bone Joint Surg Am*1981 Jan;63(1):115-9.
- 44- Coventry MB. Osteotomy of the Upper Portion of the Tibia for Degenerative Arthritis of the Knee. A Preliminary Report. *J Bone Joint Surg Am*1965 Jul;47:984-90.
- 45- Brinkman JM, Lobenhoffer P, Agneskirchner JD, Staubli AE, Wymenga AB, van Heerwaarden RJ. Osteotomies around the knee: patient selection, stability of fixation and bone healing in high tibial osteotomies. *J Bone Joint Surg Br*2008 Dec;90(12):1548-57.
- 46- Madan S, Rushforth GF. Clinical effectiveness of high tibial osteotomy for osteoarthritis of the knee. *Bull Hosp Jt Dis*2002;61(1-2):45-8.
- 47- Phillips MJ, Krackow KA. High tibial osteotomy and distal femoral osteotomy for valgus or varus deformity around the knee. *Instr Course Lect*1998;47:429-36.
- 48- van Raaij T, Reijman M, Brouwer RW, Jakma TS, Verhaar JN. Survival of closing-wedge high tibial osteotomy: good outcome in men with low-grade osteoarthritis after 10-16 years. *Acta Orthop*2008 Apr;79(2):230-4.
- 49- Dugdale TW, Noyes FR, Styer D. Preoperative planning for high tibial osteotomy. The effect of lateral tibiofemoral separation and tibiofemoral length. *Clin Orthop Relat Res*1992 Jan(274):248-64.
- 50- Ogata K, Yoshii I, Kawamura H, Miura H, Arizono T, Sugioka Y. Standing radiographs cannot determine the correction in high tibial osteotomy. *J Bone Joint Surg Br*1991 Nov;73(6):927-31.



- 51- Coventry MB, Ilstrup DM, Wallrichs SL. Proximal tibial osteotomy. A critical long-term study of eighty-seven cases. *J Bone Joint Surg Am*1993 Feb;75(2):196-201.
- 52- Coventry MB. Upper tibial osteotomy for osteoarthritis. *J Bone Joint Surg Am*1985 Sep;67(7):1136-40.
- 53- Magyar G, Ahl TL, Vibe P, Toksvig-Larsen S, Lindstrand A. Open-wedge osteotomy by hemicallotasis or the closed-wedge technique for osteoarthritis of the knee. A randomised study of 50 operations. *J Bone Joint Surg Br*1999 May;81(3):444-8.
- 54- Insall J, Shoji H, Mayer V. High tibial osteotomy. A five-year evaluation. *J Bone Joint Surg Am*1974 Oct;56(7):1397-405.
- 55- Billings A, Scott DF, Camargo MP, Hofmann AA. High tibial osteotomy with a calibrated osteotomy guide, rigid internal fixation, and early motion. Long-term follow-up. *J Bone Joint Surg Am*2000 Jan;82(1):70-9.
- 56- Maquet P. Valgus osteotomy for osteoarthritis of the knee. *Clin Orthop Relat Res*1976 Oct(120):143-8.
- 57- Adili A, Bhandari M, Giffin R, Whately C, Kwok DC. Valgus high tibial osteotomy. Comparison between an Ilizarov and a Coventry wedge technique for the treatment of medial compartment osteoarthritis of the knee. *Knee Surg Sports Traumatol Arthrosc*2002 May;10(3):169-76.
- 58- Weale AE, Lee AS, MacEachern AG. High tibial osteotomy using a dynamic axial external fixator. *Clin Orthop Relat Res*2001 Jan(382):154-67.
- 59- Maniscalco P. High tibial osteotomy with external fixator in the varus gonarthritic knee. *Acta Biomed*2003 Aug;74(2):76-80.
- 60- Virolainen P, Aro HT. High tibial osteotomy for the treatment of osteoarthritis of the knee: a review of the literature and a meta-analysis of follow-up studies. *Arch Orthop Trauma Surg*2004 May;124(4):258-61.
- 61- Moseley JB, O'Malley K, Petersen NJ, Menke TJ, Brody BA, Kuykendall DH, et al. A controlled trial of arthroscopic surgery for osteoarthritis of the knee. *N Engl J Med*2002 Jul 11;347(2):81-8.
- 62- Stahelin T, Hardegger F, Ward JC. Supracondylar osteotomy of the femur with use of compression. Osteosynthesis with a malleable implant. *J Bone Joint Surg Am*2000 May;82(5):712-22.
- 63- Cameron HU, Botsford DJ, Park YS. Prognostic factors in the outcome of supracondylar femoral osteotomy for lateral compartment osteoarthritis of the knee. *Can J Surg*1997 Apr;40(2):114-8.



64- Brouwer RW, Raaij van TM, Bierma-Zeinstra SM, Verhagen AP, Jakma TS, Verhaar JA. Osteotomy for treating knee osteoarthritis. *Cochrane Database Syst Rev*2007(3):CD004019.

65- Stone KR, Walgenbach AW, Turek TJ, Freyer A, Hill MD. Meniscus allograft survival in patients with moderate to severe unicompartmental arthritis: a 2- to 7-year follow-up. *Arthroscopy*2006 May;22(5):469-78.

66- Lubowitz JH, Verdonk PC, Reid JB, 3rd, Verdonk R. Meniscus allograft transplantation: a current concepts review. *Knee Surg Sports Traumatol Arthrosc*2007 May;15(5):476-92.

67- Goodfellow J, O'Connor J. The mechanics of the knee and prosthesis design. *J Bone Joint Surg Br*1978 Aug;60-B(3):358-69.

68- Rees JL, Price AJ, Lynskey TG, Svard UC, Dodd CA, Murray DW. Medial unicompartmental arthroplasty after failed high tibial osteotomy. *J Bone Joint Surg Br*2001 Sep;83(7):1034-6.

69- Delanois RE, McGrath MS, Ulrich SD, Marker DR, Seyler TM, Bonutti PM, et al. Results of total knee replacement for isolated patellofemoral arthritis: when not to perform a patellofemoral arthroplasty. *Orthop Clin North Am*2008 Jul;39(3):381-8, vii.

70- Tanavalee A, Choi YJ, Tria AJ, Jr. Unicondylar knee arthroplasty: past and present. *Orthopedics*2005 Dec;28(12):1423-33; quiz 34-5.

71- Emerson RH, Jr., Higgins LL. Unicompartmental knee arthroplasty with the oxford prosthesis in patients with medial compartment arthritis. *J Bone Joint Surg Am*2008 Jan;90(1):118-22.

72- Griffin T, Rowden N, Morgan D, Atkinson R, Woodruff P, Maddern G. Unicompartmental knee arthroplasty for the treatment of unicompartmental osteoarthritis: a systematic study. *ANZ J Surg*2007 Apr;77(4):214-21.

73- NIH Consensus Statement on total knee replacement. *NIH Consens State Sci Statements*2003 Dec 8-10;20(1):1-34.

74- Insall, JN. Historical development, classification, and characteristics of knee prostheses. In: *Surgery of the knee*, 2nd ed., Insall JN (Ed), Churchill Livingstone, New York, 1993.

75- Losina E, Walensky RP, Kessler CL, Emrani PS, Reichmann WM, Wright EA, et al. Cost-effectiveness of total knee arthroplasty in the United States: patient risk and hospital volume. *Arch Intern Med*2009 Jun 22;169(12):1113-21; discussion 21-2.



- 76- Saksena J, Platts AD, Dowd GS. Recurrent haemarthrosis following total knee replacement. *Knee Jan*;17(1):7-14.
- 77- Ansari S, Ackroyd CE, Newman JH. Kinematic posterior cruciate ligament-retaining total knee replacements. A 10-year survivorship study of 445 arthroplasties. *Am J Knee Surg*1998 Winter;11(1):9-14.
- 78- Minns Lowe CJ, Barker KL, Dewey M, Sackley CM. Effectiveness of physiotherapy exercise after knee arthroplasty for osteoarthritis: systematic review and meta-analysis of randomised controlled trials. *BMJ*2007 Oct 20;335(7624):812.
- 79- Ibrahim SA, Stone RA, Han X, Cohen P, Fine MJ, Henderson WG, et al. Racial/ethnic differences in surgical outcomes in veterans following knee or hip arthroplasty. *Arthritis Rheum*2005 Oct;52(10):3143-51.
- 80- Leopold SS. Minimally invasive total knee arthroplasty for osteoarthritis. *N Engl J Med*2009 Apr 23;360(17):1749-58.
- 81- Khanna A, Gougoulas N, Longo UG, Maffulli N. Minimally invasive total knee arthroplasty: a systematic review. *Orthop Clin North Am*2009 Oct;40(4):479-89, viii.
- 82- Goldberg VM. Principles of revision total knee arthroplasty: overview. *Instr Course Lect*2001;50:357-8.
- 83- Hanssen AD. Bone-grafting for severe patellar bone loss during revision knee arthroplasty. *J Bone Joint Surg Am*2001 Feb;83-A(2):171-6.