


**UNIVERSIDADE DA BEIRA INTERIOR**

**FACULDADE DE CIÊNCIAS DA SAÚDE**



## **Medicina Estética Facial**

Onde a arte e a ciência se conjugam

**DISSERTAÇÃO DE MESTRADO EM MEDICINA**

Miguel Serra do Amaral Nunes

Covilhã, Maio de 2010

# **Medicina Estética Facial**

Onde a arte e a ciência se conjugam

Miguel Serra do Amaral Nunes

Orientador: Professor Doutor Manuel Lourenço Nunes

*Dissertação apresentada à Faculdade de Ciências da Saúde da  
Universidade da Beira Interior para obtenção do grau de Mestre em  
Medicina*

## - DECLARAÇÕES –

Declaro que este estudo é resultado da minha investigação pessoal, o seu conteúdo é original e que todas as fontes consultadas estão devidamente identificadas no texto e na bibliografia.

Declaro ainda que este estudo não foi aceite em qualquer outra instituição para qualquer grau, nem está a ser apresentado para obtenção de um outro grau para além daquele a que diz respeito.

O candidato

---

Covilhã, Junho de 2010

Declaro que, tanto que me foi possível verificar, este estudo é resultado da investigação pessoal do candidato.

O orientador

---

Covilhã, Junho de 2010

*As muito feias que me perdoem,*

*Mas beleza é fundamental.*

*Vinicius de Moraes*

*1913-1980*

## - AGRADECIMENTOS –

Ao meu orientador, Professor Doutor Manuel Lourenço Nunes, pela disponibilidade e entusiasmo que demonstrou por este trabalho desde o primeiro momento, pelas suas críticas e sugestões e por ter sido, ao longo da minha formação académica, mais que do um professor, por ter sido um modelo, um exemplo a seguir, um amigo.

Ao Professor Doutor Miguel Castelo-Branco, coordenador do 6º ano do Mestrado Integrado em Medicina e Presidente da Faculdade de Ciências da Saúde, pelo seu empenho na minha formação, pelo seu apoio, pela sua disponibilidade e pelo seu saber.

Aos meus pais, que me formaram antes mesmo de eu entrar na Universidade, pela insistência e paciência com que sempre me apoiaram, e pela crença que depositaram em mim.

Ao meu irmão sem o qual a minha família nunca estaria completa.

À Isabel por me apoiar, gostar de mim e me fazer feliz.

À Tuna Médica da Universidade da Beira Interior por ter feito com que a minha formação académica fosse ainda mais especial e inesquecível.

- DEDICATÓRIA –

*Aos meus pais e irmão.*

- ÍNDICE -

FONIATRIA.....	5
LUZ INTENSA PULSADA.....	7
RADIOFREQUÊNCIA .....	10
PLASMA.....	12
BOTOX .....	14
ENDERMOLOGIA.....	19
PEELING .....	21
LIFTING.....	27
PREENCHIMENTOS/IMPLANTES.....	38
CREMES .....	43
CONCLUSÕES.....	47
BIBLIOGRAFIA.....	48

- LISTA DE TABELAS –

Tabela 1.....	7
Tabela 2.....	9
Tabela 3.....	23

- LISTA DE FIGURAS –

Figura 1.....	8
Figura 2.....	11
Figura 3.....	14
Figura 4.....	16
Figura 5.....	18
Figura 6.....	20
Figura 7.....	27
Figura 8.....	28
Figura 9.....	29
Figura 10.....	30
Figura 11.....	31
Figura 12.....	32
Figura 13.....	33
Figura 14.....	33
Figura 15.....	34
Figura 16.....	34
Figura 17.....	35
Figura 18.....	35
Figura 19.....	36
Figura 20.....	36
Figura 21.....	37
Figura 22.....	38
Figura 23.....	41
Figura 24.....	42
Figura 25.....	43

- LISTA DE GRÁFICOS -

Gráfico 1..... 45

- LISTA DE ABREVIATURAS -

AFT – Advanced Fluorescent Technology

AHA – Alfa-hidroxiácidos

BTX – Toxina Botulínica

CO<sub>2</sub> – Dióxido de Carbono

DMAE – Dimetilaminoetanol

EDF – Equally Distributed Fluence

FDA – Food and Drug Administration

IPL – Intense Pulsed Light

LASER – Light Amplification by Stimulated Emission of Radiation

pH - Potencial Hidrogeniônico

RF – Radiofrequência

RTS - Retinoytrimethylsilane

SMAS – Sistema Muscular Aponevrótico Superficial

TCA – Ácido Tricloroacético

UV – Ultravioleta

## RESUMO

A saúde, uma das mais importantes dimensões da qualidade de vida, é o resultado visível e sentido da interação de um conjunto de factores, vivenciados de forma colectiva e individual. Neste nível individual, a tolerância e a aceitação plena de si próprio, enquanto componentes da auto-estima, são das variáveis mais importantes para uma boa saúde mental sem a qual não é possível uma vida com qualidade. É aquela auto-estima que permite, em cada manhã, frente ao espelho, a apreciação positiva da imagem que o mesmo reflecte. A necessidade dessa apreciação de si próprio leva, em cada dia, um maior número de pessoas a procurar na medicina, enquanto arte e ciência, o apoio necessário para recuperarem os traços originais que o peso dos anos, de forma indelével, apagou. Assim, a Medicina Estética, e especialmente a Medicina Estética Facial, ganha peso crescente na sociedade contemporânea. Uma abordagem à cosmética, no âmbito da dermatologia, complementada ou em contraposição à abordagem cirúrgica, constituirá a essência do trabalho a apresentar, sustentado nas necessárias revisões bibliográficas e no estudo de algum caso de evidente pertinência.

## PALAVRAS-CHAVE

Estética Facial; Rejuvenescimento; Botox; *Peeling*; *Lift*; Tratamento Facial Não Invasivo; Rugas;

## ABSTRACT

Health status, one of the most important dimensions of life's quality, is the visible and sensed result of the interaction of a few factors experienced collectively and individually. At this individual level, tolerance and complete acceptance of oneself, as components of self-esteem, are two of the most important variables for good mental health. Without them, life quality can't exist. That self-esteem allows each one to appreciate, in the morning when facing the mirror, a positive reflected image. The need of one's appreciation leads, every day, a greater number of people to find in medicine, as art and science, the necessary support to recover the original features that time indelibly has deleted. Thus, Aesthetic Medicine, and especially Facial Aesthetic Medicine, gains increasing weight in the contemporary society. An approach to the cosmetic dermatology, complemented with or opposed to the surgical approach, constitutes the essence of the present work, sustained with the necessary literature review and an eventual case study of obvious relevance.

## KEY WORDS

Facial Aesthetic; Rejuvenation; Botox; Peeling; Lift; Non Invasive Facial Treatment; Wrinkles

Depois de aconselhar o sonho como se a vida fosse eterna e de viver cada dia como se fosse o último, James Dean surgiu com a sua célebre máxima: “viver depressa, morrer jovem e fazer um cadáver bonito”.

Viver depressa é um vício, senão um imperativo dos tempos modernos. Morrer jovem parece um desejo há algum tempo abandonado pelas sociedades actuais, determinadas a descobrir a fórmula da eterna juventude. De resto, cada vez mais o termo “jovem” está impregnado da subjectividade de quem se pronuncia sobre o tempo de vida já concedido a alguém. O cadáver bonito parece algo de somenos importância, apesar da “ressurreição da carne” ser uma promessa Divina em que o mundo cristão acredita. Sendo uma ciência da vida, embora também presente na morte, a Medicina deve ajudar a conferir a cada ser humano a plena posse dos direitos que, naturalmente lhe são devidos: qualidade na vida e dignidade na morte. Logicamente que a qualidade de vida implica também dignidade na vida. São dois termos indissociáveis. No entanto, a Medicina não é apenas uma ciência, é também uma arte! É esta arte que, emprestada à ciência médica, serve cada vez mais para aumentar a auto-estima de cada ser humano, sem a qual a qualidade de vida será, certamente, deficitária.

Apesar de se considerar que apenas recentemente a beleza surge como objecto único e central de uma área da medicina, a aparência era valorizada, em tempos mais antigos, por algumas áreas médicas, embora de uma forma marginal, tal com o demonstrou Rohden num estudo sobre a medicina dos séculos XVIII e XIX: “a imagem médica da beleza feminina se confundia com a representação da boa esposa e mãe reprodutora. Sua feminilidade se reflectiria em um corpo arredondado, volumoso, seios generosos, ancas desenvolvidas, características da maternidade.” Por sua vez, no final do século XIX e início do século XX, a beleza está associada a valores da moral

**Medicina estética facial:** onde a arte e a ciência se conjugam

católica, como a pureza e limpeza, considerando-se a aparência do corpo como um dom divino e não como uma possibilidade individual [2].

O dualismo corpo/alma ou corpo/mente constitui um ponto de discussão desde a Grécia Antiga, mas hoje em dia surgiu um novo elemento: a “imagem do corpo”, que é vista como factor fundamental na relação corpo/mente. Se bem que se trate de um arquétipo cultural, o conceito de “imagem do corpo” está tão associado ao conceito de “saúde” que os termos “Saúde” e “Beleza” se confundem. [1]. A definição de indivíduo saudável integra um completo bem-estar físico, mental e social e não apenas a ausência de qualquer doença (definição de Saúde segundo a OMS) [wikipedia – OMS], o que sustenta a ideia de que a imagem de cada indivíduo é preponderante para determinar o seu estado de saúde ou de doença, já que o facto de uma pessoa não se sentir bem com a sua imagem, vai ter repercussões na sua auto-estima e, conseqüentemente, na sua saúde mental. O mesmo acontece se não for aceite socialmente devido à imagem que apresenta. O estereótipo de imagem socialmente aceite varia de acordo com a cultura/sociedade em que o indivíduo se insere. De acordo com Détéz (2003), o corpo apresenta-se como a interface entre a individualidade, no que esta tem de mais singular, e o grupo, mas igualmente entre a biologia e o social, o que está em concordância com o pensamento de Heilborn (1997) que defende que o nosso corpo não é apenas uma entidade natural, mas também uma dimensão produzida pelos efeitos da cultura. Esta ideia é complementada por Rodrigues (1983) que diz que, como qualquer outra realidade do mundo, o corpo humano é socialmente construído, o que permite concluir que o corpo humano, além do seu carácter biológico, é afectado por vários factores sociais tais como a religião, classe social ou cultura [5].

O sentimento de pertencer ao grupo social, possuindo traços e contornos corporais condizentes com os padrões existentes, tão necessários para o equilíbrio

**Medicina estética facial:** onde a arte e a ciência se conjugam

psíquico do indivíduo, faz da imagem corporal um elemento fundamental para a caracterização da saúde plena de cada um. [6]

Isto explica a crescente preocupação do ser humano com a aparência do seu corpo/estética, já que a sociedade assim o exige.

Apesar de a ideia de “estética” já ser antiga (Leonardo da Vinci aborda esta temática no seu Tratado sobre a pintura), o termo propriamente dito surge em 1752 por Alexander Gottlieb Baumgarten, e tem origem na palavra grega “aisthesis” [wikipedia – estética], que significa sensação/percepção, tendo tomado um sentido mais amplo com Kant. Tanto Baumgarten como Kant associam a estética à faculdade da sensibilidade, sendo que Baumgarten denominou o estudo do belo como a “teoria da percepção sensível”, ou seja da racionalização dos sentidos. [3]

No todo que constitui o corpo de cada indivíduo, sobressai a face, tida como “cartão de visita” de cada um. A face é a parte do corpo que mantém um relacionamento mais directo com o mundo e a partir do qual se dá o primeiro contacto interpessoal. É através da face que o ser humano expressa sentimentos e emoções tais como felicidade, raiva, tristeza, preocupação, entre outras. Dada a importância deste segmento corporal – a face – pretende-se que o presente trabalho lhe atribua a devida notoriedade no âmbito da estética [4].

A abordagem de aspectos clínicos modernos, pouco divulgados e habitualmente considerados fúteis e supérfluos, acessíveis apenas a quem dispõe de uma capacidade financeira acima da média, constitui um desafio extra no desenvolvimento deste trabalho, já que a realidade evidencia a medicina estética como uma área de importância fundamental no bem-estar de cada indivíduo, com as conseqüentes repercussões a nível da sociedade.

## **Medicina estética facial:** onde a arte e a ciência se conjugam

O trabalho que se apresenta resulta de uma revisão bibliográfica sobre a medicina estética facial, que pretende, de forma abrangente, reunir a informação mais relevante acerca do tema, no âmbito da dermatologia cosmética e da cirurgia, referenciando ainda alguma técnica que não se insira, de forma evidente, em nenhum destes domínios.

Para a elaboração desta revisão bibliográfica, realizou-se uma pesquisa em vários motores de busca disponíveis na *internet*, como o PubMed (<http://www.pubmed.com>), o Google Académico (<http://scholar.google.pt/>), Wikipedia (<http://wikipedia.com>), e o Medscape (<http://www.medscape.com/home>), utilizando como palavras-chave “*medicina estética facial; cirurgia estética facial; rejuvenescimento facial*”, entre outras. Os limites (de busca) usados consistiram em artigos que continham a palavra citada no título, em português ou inglês, relativos aos últimos anos. De todos os artigos encontrados, foram seleccionados os mais actuais e aqueles que tiveram origem em estudos epidemiológicos correctamente conduzidos. Foram ainda inseridas neste trabalho outras referências consideradas úteis que reportam a obras publicadas sobre o assunto em estudo.

O objectivo final é explicar em que consistem algumas das técnicas de rejuvenescimento facial, abordando as suas vantagens e desvantagens. Pretende-se ainda desmistificar a ideia de que a estética médica está apenas ao alcance de uma elite, quando na realidade, a arte da estética na medicina é uma ferramenta ao alcance de todos e que pode adquirir um papel importante na qualidade de vida dos doentes. Muito depende das técnicas seleccionadas! Das mais simples às que exigem um maior grau de complexidade, apresentam-se, seguidamente, algumas. Desde medidas de aplicação individual até às que obrigam à intervenção de um profissional médico especializado, o

leque de escolhas é muito variado. Depende do conselho médico e da expectativa do paciente, a escolha mais adequada para cada caso.

## **FONIATRIA**

Foniatria, antes denominada logopédia [wikipédia], é a ciência que tem como objecto de estudo a comunicação humana, no que se refere ao seu desenvolvimento, aperfeiçoamento, distúrbios e diferenças, em relação aos aspectos envolvidos na função auditiva periférica e central, na função vestibular, na função cognitiva, na linguagem oral e escrita, na fala, na fluência, na voz, nas funções orofaciais e na deglutição [7].

Nos últimos anos, a Foniatria tem sofrido um processo de evolução e crescimento acentuado, sendo que a área da motricidade orofacial é uma das que tem realizado ligações mais íntimas com outras especialidades médicas e não médicas. Como exemplo deste amplo crescimento surge a actuação da foniatria na estética facial [8]. Apesar da aplicação e do impacto da foniatria nesta área ainda ser um tema recente no seio desta disciplina, a verdade é que tem suscitado grande interesse junto dos Foniatras. Segundo Macedo (1998), a preocupação com o envelhecimento facial tem-se tornado crescente em face da maior longevidade do indivíduo e dos avanços da medicina [9]. Devido ao facto de a face ser altamente valorizada como o segmento corporal mais representativo da pessoa e como centro das atenções para uma busca estética, a sua alteração, com a chegada da velhice traz inúmeras preocupações. O aparecimento das rugas de expressão facial assusta, incomoda, chegando muitas vezes a ser motivo de angústia. Com o avanço da idade, a história do indivíduo vai sendo gravada na sua face. Não parece existir um local onde o tempo deixe mais marcas do

**Medicina estética facial:** onde a arte e a ciência se conjugam

que na face, pelo que verdadeiros milagres são produzidos para tornar o rosto envelhecido num rosto rejuvenescido, estético e belo (Madeira, 2001) [9]. Os músculos faciais, que mais se contraíram durante a vida poderão, na velhice (de cada indivíduo), estampar faces joviais ou tristes, ou outros traços que revelam como foi a vida de cada um. Esses músculos estão situados imediatamente abaixo da pele, formando uma camada quase única, não possuem fáscias e inserem-se directamente na pele, pelo que a contracção destes movimentam a área da pele à qual estão fixados, formando depressões em forma de linhas perpendiculares à direcção das fibras dos músculos que, com o tempo, se transformam em pregas ou rugas. É a condição do tónus destes músculos que determinará se a pele do rosto irá aparentar firmeza ou flacidez. [4]

Um estudo de Takacs, Valdrighi e Assencio-Ferreira [4], cujo objectivo era analisar a eficiência daqueles exercícios isométricos visando diminuir a flacidez muscular, rugas e marcas de expressão mostrou que os resultados obtidos nas comparações das fotos antes e após três meses de tratamento com a realização sistemática dos exercícios isométricos propostos (ver tabela 1) favoreceu a diminuição das rugas, marcas de expressão e flacidez facial, com variação do grau e localização da melhoria. A maior parte dos indivíduos realizou os exercícios propostos com grande frequência e todos consideraram fácil aderir à proposta de tratamento, devido ao pouco tempo exigido por dia. O facto de alguns indivíduos relatarem sensação de bem-estar e relaxamento após a realização dos exercícios, também facilitou a adesão ao tratamento. Melhoras na musculatura facial foram observados por si e por terceiros [4].

<b>Exercícios recomendados</b>	<b>Tempo (s)</b>
Elevar as sobrancelhas enrugando a testa	7
Aproximar as sobrancelhas	7
Fechar os olhos com força	7
Protruir os lábios	7
Lateralizar as comissuras labiais com abertura da rima labial	7
Contração das bochechas direita e esquerda com resistência	7

Tabela 1 – Exercícios isométricos propostos, adaptada de [4]

Trata-se de uma técnica não invasiva, de fácil adesão à terapêutica, fácil aplicação, sem custos para o doente, sendo uma técnica dependente da aplicação individual. Este nível de aplicação – individual – poderá comprometer o tratamento se não houver suficiente motivação do paciente.

## **LUZ INTENSA PULSADA**

Os sistemas de Luz Intensa Pulsada (IPL) consistem em fontes luminosas de alta intensidade, capazes de emitir uma luz policromática multidireccional, com um espectro situado entre 515nm e 1200nm, (que inclui a luz verde, amarela, vermelha e infra-vermelha), cuja rápida descarga fornece a alta energia necessária para o seu efeito [wikipédia] [22] [24] [25]. É usado um filtro para não permitir a emissão de ondas abaixo dos 515nm de modo a limitar a absorção pela melanina, em pacientes com pele mais escura [22]. Trata-se de um procedimento não ablativo, indolor (na maioria dos casos não requer anestesia), rápido, sem período de recuperação pós-tratamento e com raras complicações, se realizado por especialistas treinados, cuja aplicação mais frequente é o tratamento de discromias induzidas pela exposição solar, já que o seu amplo espectro trata a melanina e os vasos sanguíneos dilatados, embora também tenha

**Medicina estética facial:** onde a arte e a ciência se conjugam

sido descoberto que a IPL estimula a produção de colagénio e elastina o que pode produzir uma melhoria global das rugas existentes [24] [22]. A estimulação com IPL também aumenta a circulação sanguínea e a oxigenação o que contribui para uma melhor hidratação da pele [25].

Um dos usos mais comuns da IPL é no tratamento das sardas. Trata-se de lesões pigmentadas benignas, máculas, compostas por um aumento do número de melanócitos na junção dermo-epidérmica. Aparecem após uma exposição aguda ou crónica ao sol. São as lesões mais comuns induzidas pelo sol. [25]. A IPL quebra as células pigmentadas para que os macrófagos as possam fagocitar, processo que normalmente se completa em 10 a 14 dias após tratamento [25].

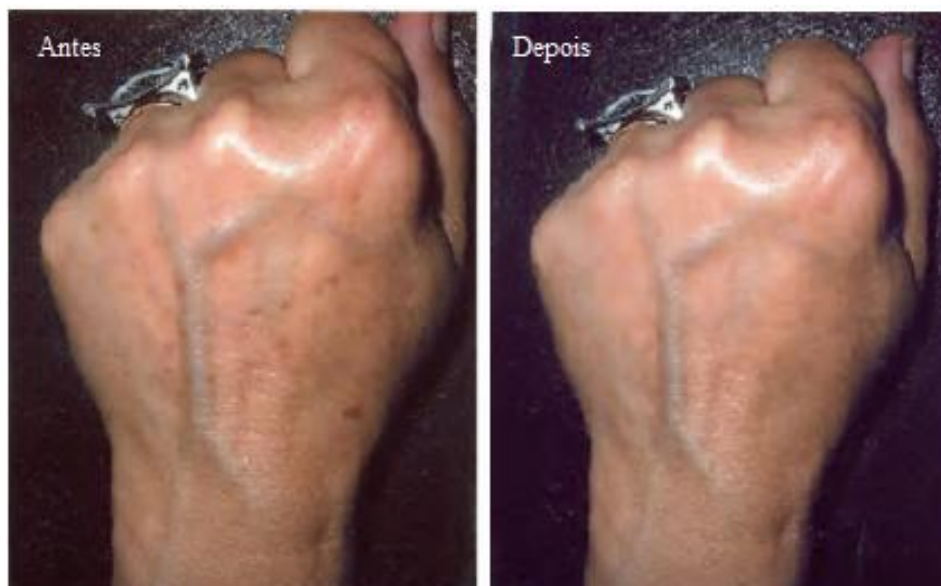

Figura 1 – Comparação da pele antes e depois do tratamento com IPL, adaptada de [25]

Já em 1999, no estudo da autoria de Eman HE et al. [25], os autores avaliaram a resposta ao tratamento (melhoria completa, melhoria parcial ou resistência ao

**Medicina estética facial:** onde a arte e a ciência se conjugam

tratamento), de acordo com diversas variáveis, das quais se destacam a idade e o grau de exposição ao sol, resultados apresentados na tabela 2 [25].

Variáveis	Melhoria completa		Melhoria parcial		Resistência	
	Número	%	Número	%	Número	%
<b>Grupo Etário</b>						
<b>40&lt;45</b>	3	25	0	0	0	0
<b>45&lt;50</b>	3	25	1	25	0	0
<b>50&lt;55</b>	6	50	0	0	1	25
<b>55&lt;60</b>	0	0	3	75	3	75
<b>Exposição Solar</b>						
<b>Mais expostos</b>	7	58,3	3	75	4	100
<b>Menos expostos</b>	5	41,7	1	25	0	0

Tabela 2 – Resultados em relação ao grupo etário e exposição solar, adaptada de [25]

O tratamento com IPL, tipicamente, necessita de 3 a 5 sessões, o que aumenta o custo para o doente e faz com que alguns enveredem por outras opções terapêuticas, tais como a terapia com LASER (Light Amplification by Stimulated Emission of Radiation) [23]. Uma nova e moderna tecnologia, associada aos novos aparelhos de IPL, Advanced Fluorescent Technology (AFT) compreende uma fonte de luz selectiva de alta intensidade que converte o ultravioleta (UV) e outros comprimentos de onda mais curtos, geralmente desperdiçados, num espectro de luz visível e funcional, otimizando a emissão de energia [24]. A Equally Distributed Fluence (EDF), uma outra tecnologia de ponta, proporciona picos de luz pulsada com energia mais baixa, no entanto, forma um planalto de fluência homogêneo durante toda a duração da emissão de luz para compensar a diminuição de voltagem do condensador de luz, pelo que não é necessário

**Medicina estética facial:** onde a arte e a ciência se conjugam

o arrefecimento das ponteiros de contacto (safiras), podendo encostá-las na pele com mínimos riscos de dano térmico da superfície cutânea [24]. A presença de ambas as tecnologias e de ponteiros maiores faz das novas IPL um procedimento não ablativo mais seguro e eficaz, já que o melhor aproveitamento da energia resulta num menor consumo da mesma e, conseqüentemente, num melhor aproveitamento para o operador e para o doente, já que o primeiro beneficia pelo menor custo da operação e o segundo, pelos resultados igualmente satisfatórios com o mínimo desconforto [24]. A IPL é visivelmente efectiva por ser multifuncional, eliminando diversas alterações características do envelhecimento da pele tais como rugas superficiais, telangiectasias, alterações pigmentares e eritema cutâneo [24].

Bitter e colaboradores reportam que a maioria dos pacientes (88%), se dizem satisfeitos com os resultados finais do tratamento [24].

## **RADIOFREQUÊNCIA**

Nos últimos dez anos, variadas técnicas não invasivas e não cirúrgicas, mas que também se situam fora do âmbito médico da dermatologia, têm sido desenvolvidas para o tratamento do corpo em geral e da pele em particular. A tecnologia emergente que mais se tem destacado desde o tratamento com laser é a radiofrequência (RF) [26]. A energia de radiofrequência é uma forma de energia electromagnética, segura, eficaz e não ablativa (actua principalmente nas camadas médias e profundas da pele, causando pouco ou nenhum dano na camada mais superficial) que pode ser aplicada a qualquer tipo de pele. Quando aplicada à pele, criam-se campos electromagnéticos oscilantes que provocam o movimento dos electrões nos tecidos, e a corrente eléctrica resultante gera um calor interno proporcional à resistência eléctrica da pele. As moléculas de colagénio

**Medicina estética facial:** onde a arte e a ciência se conjugam

são produzidas pelos fibroblastos e este, quando aquecido, sofre uma transição estrutural, transformando-se numa estrutura semelhante a um gel e, como tal, menos organizada [26].

O aquecimento dos fibroblastos está implicado na formação de neocolagéneo e consequente remodelação tecidual, que contribui para o resultado cosmético final (figura 2) [26].

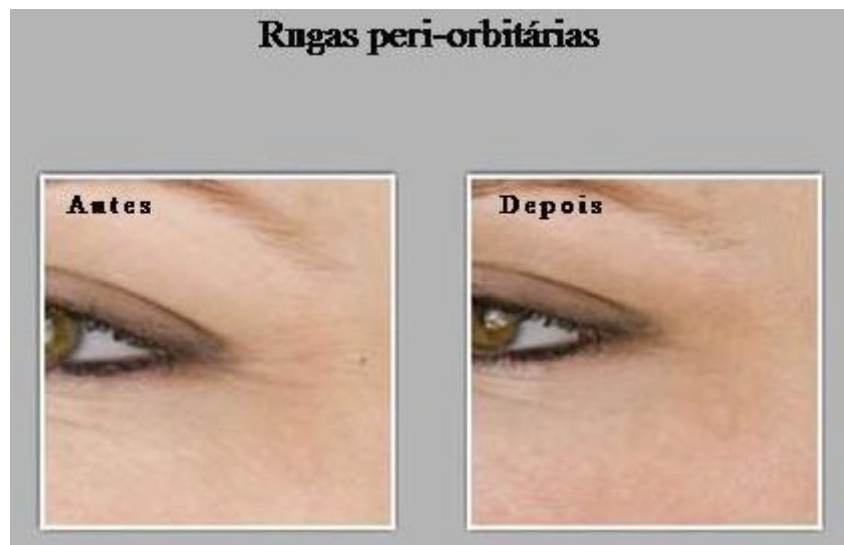

Figura 2 – Resultados após uma semana de tratamento com RF, adaptada de [26]

Estudos recentes demonstram que o uso da RF no tratamento estético facial contribui para uma remodelação significativa do colagéneo nas camadas superficiais e profundas da derme. Estudos bioquímicos sobre o colagéneo recém-sintetizado mostram um aumento de 41% nas amostras tratadas com RF [27].

Verificou-se ainda um aumento significativo da libertação de glicerol e uma alteração na estrutura dos adipócitos, situação que aumenta o seu metabolismo e facilita a sua absorção e eliminação e, conseqüentemente, melhores resultados estéticos [29].

**Medicina estética facial:** onde a arte e a ciência se conjugam

Após este tratamento, a pele pode ficar ruborizada durante um dia ou dois, e, em algumas pessoas pode-se verificar algum edema ou a presença de flictenas. O tratamento não é adequado para pessoas portadoras de pace-maker ou de implantes metálicos, já que a energia da radiofrequência pode interferir com dispositivos ou implantes [26]. Por motivos desconhecidos, cerca de 20% dos indivíduos não respondem ao tratamento [31].

O tratamento com RF tem a vantagem de poder ser realizado em casa, pelo próprio paciente, recorrendo a dispositivos portáteis de radiofrequência, de fácil e prática utilização, sem necessidade de recorrer a um profissional especializado. Isto traduz-se numa diminuição dos custos para o paciente, mas, ao mesmo tempo, pode significar um decréscimo da taxa de sucesso do tratamento, dada a falta de experiência e treino do próprio.

## **PLASMA**

O plasma, denominado o quarto estado da matéria (denominação dada pelo físico inglês William Crookes, que assim o chamou por conter propriedades diferentes do estado sólido, líquido e gasoso), trata-se de um gás ionizado, com uma distribuição eléctrica praticamente neutra, mas diferente o suficiente para tornar o plasma condutor eléctrico, fazendo com que ele tenha uma forte resposta a campos electromagnéticos, emitindo luz [wiki]. Este tem sido objecto de estudos desde 1830, por Michael Faraday, sendo que o termo plasma foi utilizado algum tempo depois, em 1920, por Irving Langmuir e H. Mott-Smith, para designar gases ionizados. [wiki] Recentemente, o plasma surge como uma nova técnica de rejuvenescimento cutâneo, já que foi criado um

**Medicina estética facial:** onde a arte e a ciência se conjugam

aparelho que promove uma verdadeira regeneração cutânea, capaz de ser uma concorrência feroz contra as tecnologias do passado. [32]

No que diz respeito à sua aplicação na medicina, em concreto no tratamento estético facial, as principais indicações são no tratamento de rugas superficiais e profundas peri-bucais e peri-oculares (pés de galinha), manchas, engrossamento da pele, poros dilatados e cicatrizes solares ou de acne [32]. O doente apenas necessita de fazer um exame dermatológico, no qual, se avalia a intensidade das rugas, o grau de flacidez e outros sinais de envelhecimento causado pelo sol, decidindo-se, então, qual o tipo de aplicação a ser realizado. Caso o doente possua rugas pouco pronunciadas, com o equipamento programado para baixa energia, procede-se a várias passagens pela área que se pretende tratar. Se o grau de envelhecimento for moderado, utiliza-se uma única passagem com alta energia, enquanto que se o doente possuir um grau de envelhecimento mais elevado, faz-se uma passagem com alta energia na face toda e uma segunda passagem nas rugas mais profundas [33].

O processo consiste na aplicação de jactos aquecidos de nitrogénio, associados à energia do plasma, que ao penetrarem nas camadas mais profundas da pele, provocam um aquecimento do colagénio e conseqüente renovação e multiplicação do mesmo. As camadas mais superficiais da pele ficam intactas depois da aplicação, o que se traduz numa cicatrização e recuperação rápida da pele e constituindo a grande vantagem desta nova técnica [32] [33]. Comparada com outros tratamentos que apresentam resultados semelhantes, como o *peeling* com laser ablativo (*ressurfacing*), a recuperação é francamente mais rápida e, até agora, não foram relatadas complicações [33]. Para os tratamentos superficiais com baixa energia, uma anestesia tópica é suficiente, sendo que, no caso de ser necessária uma aplicação a alta energia para um tratamento mais profundo, se recomenda o uso de anestesia local. Após o tratamento, o doente pode ser

**Medicina estética facial:** onde a arte e a ciência se conjugam

encaminhado para casa e retomar a sua vida normal, recomendando-se, no entanto, a utilização de um protector solar, diariamente, e a aplicação diária de um creme hidratante [32]. Outro aspecto animador consiste no facto de o custo total ser menor do que o de outros aparelhos utilizados com a mesma finalidade [32].

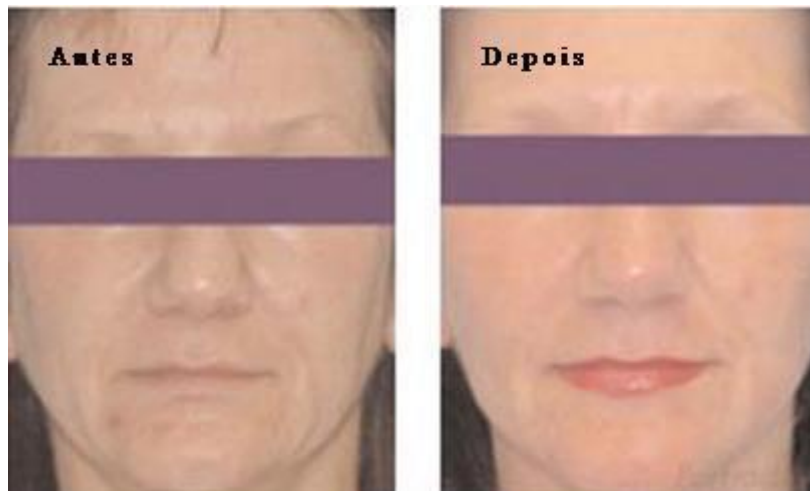

Figura 3 – Comparação da pele antes e depois do tratamento com plasma, adaptada de [34]

## **BOTOX**

A toxina Botulínica é um composto natural que, tal como a atropina e os digitálicos, é hoje amplamente usada pelas suas propriedades terapêuticas na prática médica diária, apesar de ter sido primariamente notada pelos seus efeitos tóxicos [16]. A família das neurotoxinas botulínicas possui sete serótipos distintos identificados como A, B, C1, D, E, F e G, dispondo estes de diferentes mecanismos de acção e de diferentes utilidades médicas. Os Tipos A, B e F têm demonstrado efeitos benéficos em seres humanos, sendo a toxina A, a que possui tempo de actuação mais longo. Toxinas de

**Medicina estética facial:** onde a arte e a ciência se conjugam

curto tempo de acção, tais como a toxina E e F podem ter valor se aplicadas após cirurgia ou trauma. As toxinas disponíveis comercialmente em todo o mundo são as toxinas botulínicas A e B. Estas são elaboradas por diferentes estirpes da bactéria *Clostridium botulinum*, possuindo uma estrutura química semelhante, mas propriedades diferentes.

As toxinas Botulínicas exercem a sua actividade através de um processo dividido em três passos: primeiro, ligam-se às terminações nervosas, especialmente às colinérgicas; seguidamente, são translocadas para o citosol neuronal, via endocitose, mediada por receptores (esta translocação para o citosol é um processo dependente de energia e constitui uma fase crítica para a actividade das neurotoxinas botulínicas); finalmente, inibem a libertação de neurotransmissores cálcio-dependentes produzindo uma paralisia flácida temporária [16].

Em ambas as neurotoxinas, a cadeia pesada é responsável pela ligação selectiva da molécula da toxina com as terminações nervosas colinérgicas pré-sinápticas, ao passo que a cadeia leve age dentro da célula para impedir a libertação das vesículas de acetilcolina. [17] Dentro da célula, a cadeia leve do tipo A cliva a SNAP 25, enquanto a cadeia leve do tipo B cliva membrana das vesículas associadas à proteína (VAMP, também chamado sinaptobrevina).

Em 1989, a FDA (Food and Drug Administration) aprovou o uso de BOTOX para tratamento do estrabismo, blefaroespasma e espasmo hemifacial, sendo que, mais tarde, foi aprovado para o tratamento da distonia cervical. A aplicação cosmética do BOTOX só foi autorizada pela FDA em 2002 [17], no entanto, as injeções de toxina botulínica tipo A constituem o procedimento cosmético mais frequentemente realizado nos EUA [17] [19].

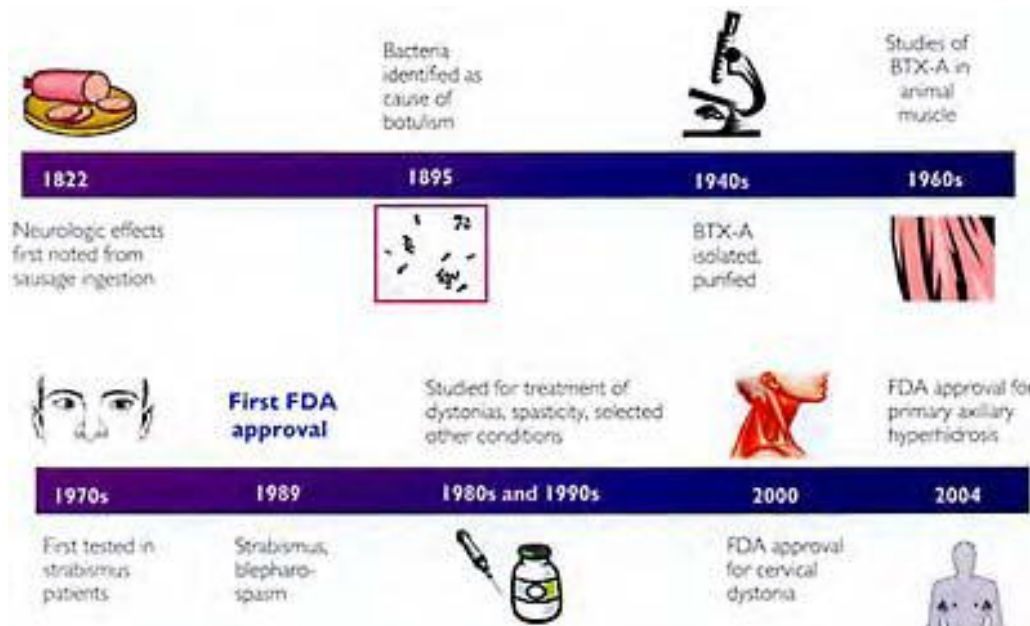


Figura 4 – História do desenvolvimento da BTX, adaptada de [16]

Os músculos da face, que podem ser divididos em músculos da mastigação e músculos de expressão, têm um arranjo e função únicos, já que não se encontram apenas inseridos em ossos, como os restantes músculos do corpo, mas antes em tecidos moles, sendo que a sua função não é mobilizar o corpo, mas movimentar a pele e estruturas adjacentes, de modo a facilitar a comunicação. Estados emocionais são comunicados e entendido pela acção muscular da face; aumentar ou diminuir as sobrancelhas pode comunicar surpresa, raiva, tristeza ou cansaço. Os músculos de expressão facial são ligados à pele sobrejacente através de septos fibrosos e de uma fásia conhecida como sistema muscular aponevrótico superficial (SMAS) [16].

O uso destas toxinas está contra-indicado em doentes que padeçam de qualquer patologia neuromuscular susceptível de amplificar o efeito das mesmas, tais como Miastenia Gravis ou Esclerose Lateral Amiotrófica. Apesar de não haver evidências de

efeitos adversos do uso de Toxina Botulínica em grávidas, o seu uso é desaconselhado. A injeção nunca deve ser realizada numa área infectada [17].

Na maioria dos indivíduos os efeitos da injeção muscular da toxina botulínica começam a notar-se aproximadamente 3 a 7 dias após a sua administração, mantendo-se por 3 a 5 meses [16]. Os doentes devem, então, ser aconselhados a voltar 4 meses mais tarde, para que se realize um segundo tratamento. Em média, após 3 a 6 tratamentos, o intervalo entre as visitas (tratamentos subsequentes) torna-se cada vez maior e, na generalidade, o grau de satisfação dos doentes é muito alto. Verifica-se uma grande melhoria das linhas de definição do rosto e, para além da redução, pode mesmo ocorrer o desaparecimento destas rugas, com a repetição da técnica. [18] [19]

A área da face mais fácil de tratar com a BTX é a testa. O músculo frontal é repetidamente contraído ao longo do tempo o que conduz a que as áreas da pele que cobrem o músculo possam desenvolver rugas. Os músculos encurtam durante contracção, pelo que a pele sobrejacente, que perde elasticidade ao longo do tempo, é dobrada (perpendicularmente ao eixo de contracção muscular), o que resulta em rugas horizontais na testa, já que as fibras do frontal são orientadas verticalmente resultando no encurtamento da pele da testa e na elevação das sobrancelhas [16].

A dose habitual de BOTOX injectável na testa de mulheres é de cerca de 8-12 U, podendo ser injectado subcutaneamente ou por via intramuscular em 4 a 6 pontos diferentes com 2 a 4 U de BOTOX em cada local, em intervalos de 1,5 a 2 cm de cada lado de uma ruga profunda (figura 5) [16].

Para o sexo masculino, a dose recomendada é de cerca de 16 a 30 U de BOTOX que pode ser injectado em 4 a 12 locais diferentes por via subcutânea ou intramuscular, dependendo da altura e largura da testa, com um máximo de 4 a 5 U de

BOTOX em cada local, dependendo da força do músculo frontal [16]. O número e dosagem das injeções de BOTOX vai depender de muitos factores, incluindo o número e a profundidade das rugas, o tamanho, forma e força do músculo, bem como da altura, largura e formato da testa [16].

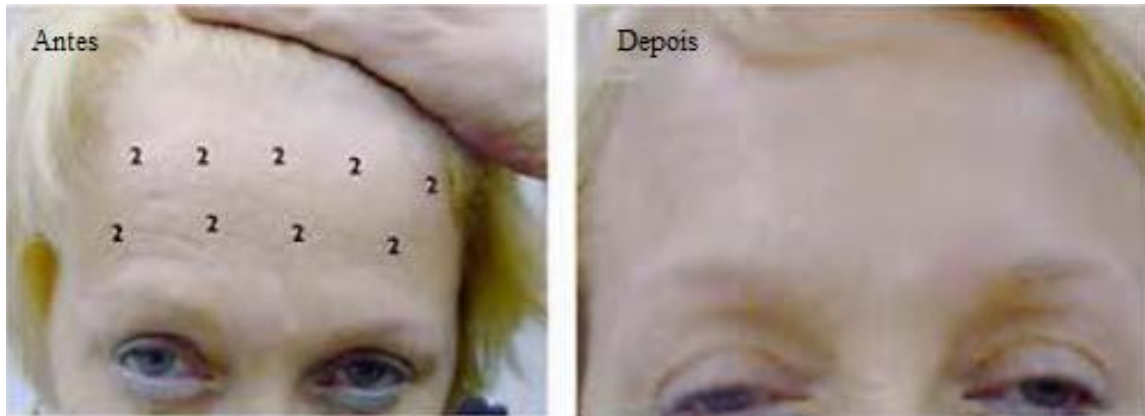


Figura 5 – Paciente do sexo feminino de 68 anos, adaptada de [16]. Nota: os números correspondem ao número de U de Botox injectadas em cada ponto.

A massagem suave para cima e lateralmente no local da injeção durante alguns segundos, ajuda a aliviar a dor aguda e transitória de uma injeção e pode ajudar a dispersar a toxina no local. No caso de ser demasiado prolongada, a massagem pode dispersar a BTX além do pretendido, enfraquecendo os músculos adjacentes e produzir resultados indesejados, como por exemplo ptose [16].

Muitas vezes, especialmente após o primeiro tratamento de rugas da testa, o efeito da BTX pode não ocorrer da melhor forma, evidenciando assimetrias nas rugas da testa, pelo que é imperativo que o médico informe o paciente, antes do tratamento, que num espaço de 2 a 3 semanas após a sessão de tratamento, deve reavaliá-lo de modo a corrigir qualquer assimetria presente com a injeção de 1 a 2 unidades de Botox no local de assimetria (a injeção deve ser sempre realizada 2 a 2,5cm acima da pálpebra de modo a não resultar inadvertidamente em ptose) [16].

**Medicina estética facial:** onde a arte e a ciência se conjugam

Os efeitos adversos mais comuns são ardor, dor, edema e eritema no local na injeção, assimetria, ptose palpebral e reacção de hipersensibilidade imediata, urticária, dispneia e anafilaxia, em casos mais extremos [16].

Não há dúvida que o BOTOX é uma das grandes inovações, no que diz respeito à cosmética e cirurgia estética, já que se trata de uma droga com altos padrões de segurança quando aplicado por indivíduos devidamente habilitados, originando resultados muito satisfatórios [18].

## **ENDERMOLOGIA**

A endermologia, método de origem francesa, também conhecido como vacuoterapia, trata-se de uma técnica terapêutica, em que há uma dupla acção sinérgica de aspiração e mobilização dérmica. Esta é exercida pelos rolos presentes na ponta do aparelho, juntamente com a pressão negativa na sucção, e actua mecanicamente no sistema linfático e sanguíneo, regulando o equilíbrio hídrico, a circulação de nutrientes e a eliminação de toxinas dos tecidos. É uma técnica que pode ser utilizada nos tratamentos faciais e corporais clássicos, assim como no pré e no pós-operatório (GUIRRO; GUIRRO, 2002) [35] [36].

A pele é aspirada pela depressão de ar criada entre os dois rolos motorizados que deslizam sobre a pele, e o espaço entre eles é determinado pela espessura da dobra cutânea. Esta técnica permite a redução do fibroedema geloide (vulgo celulite), bem como uma melhor condição da pele (LOPES, 2003, GUIRRO; GUIRRO, 2002) [35].

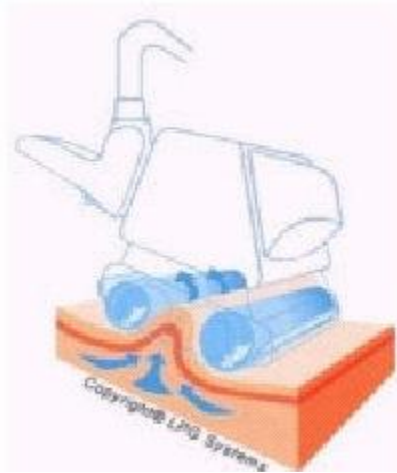

Figura 6 – Aparelho usado na técnica de endermologia, evidenciando o vácuo criado entre os dois rolos, o que forma uma prega, adaptada de [35]

Precedendo o tratamento, deve ser aplicado um óleo ou gel na zona a tratar, para atenuar eventual desconforto provocado pela força de sucção e deslizamento dos rolos que formam a prega cutânea. As funções do tratamento com a endermologia consistem em melhorar a maleabilidade do tecido, suavizando o aspecto acolchoado da pele, logo, a endermologia estimula a dissolução dos nódulos e liberta as aderências tecidulares, bem como favorece a diminuição dos transtornos circulatórios. Esta técnica, visa, através de acção puramente mecânica, reverter o processo patológico do fibroedema gelóide instalado no tecido conjuntivo hipodérmico (SILVA, 2002) [35]. A sucção a vácuo proporciona ao doente a sensação de uma massagem forte [36].

O tratamento com endermologia tem uma acção lipolítica no tecido sub-cutâneo, devido à sua acção mecânica, contribuindo para a reorganização da camada adiposa. A hipervascularização associada ao tratamento, promove uma melhor drenagem linfática e otimiza as trocas tecidulares, contribuindo para um maior aporte de O<sub>2</sub> e nutrientes e melhor eliminação dos resíduos metabólicos, o que se traduz na diminuição do stress muscular e numa melhor nutrição celular. O estímulo dos fibroblastos, que aumenta a produção de colagénio e elastina, promove uma melhor tonificação da pele, o que,

**Medicina estética facial:** onde a arte e a ciência se conjugam

juntamente com os factores anteriormente descritos, conduz a uma atenuação das rugas e melhoria de eventuais cicatrizes [35] [36].

## ***PEELING***

As modificações da pele que ocorrem devido ao envelhecimento conduzem à flacidez, diminuição da elasticidade, desidratação, alterações vasculares, rugas e diminuição da espessura da mesma. Tendo em conta que o envelhecimento da pele é um processo que preocupa muitos indivíduos, um dos recursos usados em Medicina para melhorar a qualidade daqueles tecidos e para minimizar os sinais de envelhecimento são os *peelings* químicos, também chamados de *resurfacing* químico, quimioesfoliação ou quimiocirurgia. Estes consistem na aplicação na pele, de um ou mais agentes cáusticos, produzindo uma destruição controlada da epiderme e a sua posterior reepitelização, podendo ser empregados em diferentes formulações. Estas formulações são constituídas por vários compostos, em diferentes concentrações. O valor do pH (potencial hidrogeniónico) é também variável em função das concentrações utilizadas. Os *peelings* são classificados como superficiais, médios ou profundos. Todos eles aceleram o processo de renovação celular, normalizando a pigmentação da pele, atenuando marcas e minimizando rugas [10].

Os *peelings* ganharam popularidade no início dos anos 60, com os primeiros trabalhos de Gordon e Backer [12], mas, já na antiguidade, os egípcios usavam óleos de animais, sal e alabastro para melhorar esteticamente a pele. As mulheres egípcias banhavam-se em leite azedo, para amaciar a pele (ainda que não soubessem, estavam a usar ácido láctico, que é um alfa-hidroxiácido) [13].

O *peeling* superficial pode ser utilizado em todos os tipos de pele e em qualquer área do corpo e geralmente actua apenas na epiderme, não costumando apresentar riscos de complicações para o paciente. É utilizado para o tratamento de rugas, desidratação, espessamento e pigmentação irregular da pele. As substâncias activas mais utilizadas são os alfa-hidroxiácidos (AHAs), beta-hidroxiácidos (ácido salicílico), ácido tricloroacético (TCA), resorcinol, ácido azelaico, solução de Jessner (resorcinol, ácido salicílico e ácido láctico), dióxido de carbono (CO<sub>2</sub>) sólido e tretinoína. Os AHAs são compostos derivados do leite (ácido láctico), frutas cítricas (ácido maléico e cítrico), uva (ácido tartárico) e cana-de-açúcar (ácido glicólico), mas também podem ser de origem sintética. Diferenciam-se pelo tamanho da molécula. Dos referidos, o ácido glicólico é o menor e, portanto, tem maior poder de penetração na pele. Além da concentração utilizada em cada formulação, o valor de pH tem elevada importância, podendo variar de dois a quatro e, quanto menor o seu valor, maior será a acção esfoliante do *peeling* mas, ao mesmo tempo, maior será a sua acção irritante para a pele. O valor ideal de pH para uma boa esfoliação é de 3,5 [10].

O *peeling* médio tem acção na epiderme e na derme papilar e é normalmente utilizado para remover queratoses actínicas, rugas, discromias pigmentares, ou para melhorar a aparência das cicatrizes. O TCA, usado na concentração de 50%, era o agente químico clássico utilizado para este tipo de *peeling*, mas apresentava diversos efeitos secundários tais como o aparecimento de cicatrizes e hipopigmentação cutânea, pelo que foram implementadas combinações de TCA com CO<sub>2</sub>, TCA com solução de Jessner, TCA com ácido glicólico ou somente o TCA e resorcina, de modo a efectuar uma esfoliação e destruição do estrato córneo e posterior reepitelização [10].

**Medicina estética facial:** onde a arte e a ciência se conjugam

O *peeling* profundo, no qual são usados como componentes activos, o TCA a 50% e o fenol (solução de Baker-Gordon - ver tabela 3), entre outros, tem acção na derme reticular e é indicado para casos de lesões epidérmicas, manchas, cicatrizes, discromias actínicas, rugas moderadas, queratoses, melasmas e lentigos [10].

Solução de Baker-Gordon	
Componentes	% p/p
Fenol a 88%	3
Água desmineralizada	2
Óleo de Cróton	3
Sabão Líquido	8

Tabela 3 – Solução de Baker-Gordon, adaptada de [10]

O ácido carbólico (C<sub>6</sub>H<sub>5</sub>OH) ou fenol, é derivado do coaltar e actua provocando a quebra das ligações de aminoácidos resultando na coagulação das proteínas da pele, sendo biotransformado pelo fígado e excretado através da via renal [14] [10]. Clinicamente, o fenol pode produzir efeitos bacteriostáticos em concentrações mínimas até 1% e, acima dessa concentração, produz efeitos bactericidas. Nas terminações nervosas da pele, age como anestésico local [10]. No caso de se dar um contacto accidental, o facto de ser solúvel em óleos e gorduras permite que seja removido rapidamente da pele com glicerina, óleos vegetais ou álcool etílico a 50% [10] [14].

A formulação de Baker-Gordon, na qual o fenol é diluído a uma concentração entre 45% e 55%, é a mais conhecida [10]. Esta formulação possui variados componentes. Um deles, o Óleo de Cróton, é proveniente da semente da planta *Croton tiglium* e é considerado uma resina. É responsável pela elevação da capacidade do fenol

**Medicina estética facial:** onde a arte e a ciência se conjugam

na coagulação da queratina da pele, aumentando a vascularização local e actuando como promotor de penetração cutânea [15]. É altamente tóxico para a pele, causando edema e eritema [10] O fenol a 88% penetra a derme reticular superior e é queratocoagulante, impedindo a sua permeabilidade em níveis mais profundos, mas, quando diluído, actua como agente queratolítico, penetrando mais profundamente, pelo que, quanto maior a concentração de fenol na formulação, maior a coagulação da queratina, menor a sua penetração e menor a sua toxicidade.

O sabão líquido reduz a tensão da gordura presente na pele, removendo-a em função da sua emulsificação, facilitando a penetração do fenol na pele e promovendo um *peeling* mais homogéneo. A água é o veículo utilizado para alcançar a concentração desejada do fenol na formulação [10]. Importa referir que a fórmula de Baker-Gordon é uma suspensão que exige cuidados especiais prévios à respectiva utilização, uma vez que, sendo uma suspensão, os seus componentes podem não se encontrar perfeitamente homogeneizados.

Para além dos efeitos sobre a queratina, já anteriormente descritos, quando aplicado na pele, o fenol induz uma abrasão química controlada, que resulta na formação de uma nova camada de colagénio estratificado. A regeneração epidérmica inicia-se 48 horas após a aplicação da formulação e completa-se no intervalo de sete a dez dias.

Como dito anteriormente, o fenol tem um efeito anestésico. No entanto pode usar-se a sedação e, em simultâneo, utilizar-se também analgésicos, mantendo o paciente sempre monitorizado, já que a acção do fenol na derme reticular intermédia é muito dolorosa. A pele deve ser desengordurada antes da aplicação do produto, de modo a permitir uma penetração mais uniforme/homogénea do fenol. Utiliza-se, para este

efeito, éter ou álcool etílico simples ou misturado com acetona. Deve remover-se o pêlo facial para evitar o desconforto do paciente antes de se aplicar a solução de fenol com algodão, gaze ou cotonete, não se devendo friccionar vigorosamente sob pena de o fenol penetrar demasiado rápido e com isto aumentar o risco de intoxicação. Finda a aplicação do fenol deverá proceder-se à colocação de uma máscara de esparadrapo - em Portugal, o termo mais vulgar é adesivo – que se trata de uma fita flexível, com uma das superfícies coberta por uma substância colante que adere à superfície da pele, ou recorrer-se à aplicação de uma pomada de vaselina, que deverá ser removida após 48 horas. Pode, no entanto, deixar-se a face em repouso sem se recorrer a uma máscara. Após a remoção da máscara, a pele deve ser tratada com um anti-séptico tal como o iodeto de timol, para promover a cicatrização das feridas. No caso de o doente referir dor, devem aplicar-se bolsas de gelo sobre a máscara. A terapêutica a ser usada deve ser constituída por analgésicos, antibióticos para prevenir uma possível infecção e um creme ou pomada vaselinada para hidratar a pele (pode recorrer-se a uma combinação de uma pomada vaselinada associada a algum antibiótico) [10]. Após duas semanas pode usar-se maquilhagem hipoalergénica e, no final da sexta semana, um protector solar [10].

Aquando da aplicação da solução de Baker-Gordon, a face deve ser dividida em pelo menos 5 partes, e a aplicação deve ser feita em cada parte com um intervalo de dez a quinze minutos, de modo a permitir que o fenol seja absorvido, metabolizado pelo fígado e excretado pelos rins, e assim impedir que a concentração de fenol no sangue atinja valores susceptíveis ter efeito tóxico no miocárdio, podendo provocar taquicardia, contracções ventriculares prematuras, fibrilhação auricular e ventricular, entre outros. Em simultâneo, os doentes devem ser hidratados com fluidos endovenosos, de modo a

**Medicina estética facial:** onde a arte e a ciência se conjugam

e elevar a excreção do fenol e minimizar complicações sistémicas. Exige-se a monitorização cardíaca permanente durante a execução da técnica.

As complicações mais comuns após a realização de um *peeling* são a perda de pigmentação, aparecimento de ectrópio, infecção, eritema prolongado, cicatriz profunda permanente ou aparecimento de pequenos quistos brancos, ou mília, devido à rápida reepitelização da pele [10].

O *peeling* superficial e médio, não apresentando muitos efeitos adversos, podem ser amplamente utilizados, embora sob vigilância. Os primeiros, podem ser utilizados em qualquer tipo de pele, e actuam apenas na epiderme, apresentando resultados satisfatórios no que diz respeito a uma boa esfoliação. Os segundos, têm acção na derme e epiderme, e são normalmente utilizados para remover queratoses actínicas, rugas, discromias pigmentares, ou para melhorar a aparência de cicatrizes.

No caso de o objectivo do tratamento ser o de tratar rugas moderadas a profundas, recomenda-se um *peeling* profundo. Este recorre ao uso de substâncias mais abrasivas, tais como o TCA e o fenol, que actuam na derme reticular, resultando numa descamação superficial da epiderme e consequente reepitelização e formação de neocolagéneo.

Qualquer um dos *peelings* deve ser realizado por um profissional especializado, de modo minimizar as complicações conhecidas destes actos médicos, tais como infecção, aparecimento de ectrópio, cicatriz ou toxicidade sistémica [10].

## ***LIFTING***

O *Face-Lift*, *Lifting* facial ou ritidectomia, é um dos procedimentos cirúrgicos indicados quando se pretende melhorar a aparência da face, especificamente no que diz respeito à remoção de rugas faciais, flacidez da pele, depósitos de gordura, ou outros sinais visíveis de envelhecimento. Em geral, os doentes que requerem este procedimento, expressam os seus desejos estéticos de rejuvenescimento elevando a pele da face com os dedos, desde o ângulo da mandíbula, verticalmente, até à coroa da cabeça (ver figura 7). O *lifting* pode ser realizado com anestesia local, mas geralmente é utilizada a anestesia geral, o que implica a necessidade de internamento.




Figura 7 – Paciente expressa o seu desejo estético de rejuvenescimento, adaptada de [19]

Há várias técnicas de ritidectomia, tendo os mesmos procedimentos básicos em comum. Neste trabalho descrever-se-ão algumas técnicas de *lifting* minimamente invasivo com suspensão por suturas e a técnica de *lifting* S [19].

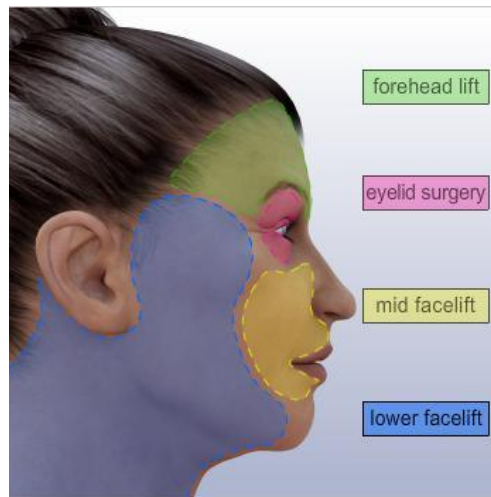


Figura 8 – Tipos de *lifting*, de acordo com a localização, adaptada de [40]

O desenvolvimento de novas tecnologias e técnicas de cirurgia plástica evoluiu e continua a evoluir de acordo com as necessidades e exigências sociais e as preferências de cada doente. No estilo de vida activo e em ritmo acelerado característico dos dias de hoje, poucos indivíduos se podem dar ao luxo de usufruir de uma semana de folga para recuperar de uma cirurgia, pelo que a uma exigência de uma recuperação rápida dos procedimentos cirúrgicos de rejuvenescimento facial é crescente. Estas exigências podem ser alcançadas com os *liftings* por suspensão de suturas [44].

O conceito de *lifting* facial não é novo. Os egípcios foram provavelmente os pioneiros no que diz respeito à utilização de fios para fins de rejuvenescimento. Também na Rússia, fios de ouro foram utilizados para estimular a cicatrização e fibrose, um processo que aumenta o colagénio da pele. Os procedimentos de *lifting* modernos começaram a ser discutidos em 1956, no EUA, com Alcamo, que desenvolveu o primeiro fio de sutura “farpado” – fio de sutura com incisões que conferem uma estrutura rugosa e áspera. Buttkewitz seguiu com fios de nylon e, em seguida Galland e Cravo, em 1966, usaram fio de sutura de origem animal, para realizarem o

*lift*. Guillemain, refinando estas técnicas, publicou o *Curl lift* em 1970, técnica que é considerada a mãe de todas as técnicas actuais [44].

Um *lifting* utiliza fios de sutura estéreis, feitos de uma variedade de substâncias, reabsorvíveis ou não. Os materiais usados incluem o polipropileno, polidioxanona, vicryl e polycaproamide, usados, também, diariamente, para diversos procedimentos cirúrgicos. Os fios são, geralmente, divididos entre farpados e não farpados – as farpas são projecções minúsculas ao longo de todo ou parte do comprimento do fio, cuja finalidade é captar o tecido (pele, gordura, fáscia muscular) e desse modo tracioná-lo, fazendo o lift. Os fios de sutura farpados, podem ser divididos em unidireccionais e bidireccionais, se possuírem farpas num sentido ou em dois sentidos, e ainda em ancorados e flutuantes, se estão ancorados a algo estável, como osso ou músculo, ou se não estão ancoradas a nenhuma estrutura estável [44].

Em 1998, o cirurgião russo Malin Sulimanidze descreveu pela primeira vez os fios de sutura APTOS (anti-ptose – ver figura 9). Estes são fios de sutura feitos de polipropileno, com incisões microscópicas que lhes conferem uma estrutura diferente dos fios de sutura normais (lisos), possuindo, na sua constituição, uma espécie de farpas que podem ser convergentes ou divergentes [38].




Figura 9 – Fio de sutura APTOS, adaptado de [38]

Nos Estados Unidos, é utilizado o termo *feather lift* (ver figura 10), para descrever o processo pelo qual os fios APTOS são utilizados com o objectivo de se realizar o *lifting*. Após a marcação cuidadosa do local de inserção dos fios, introduz-se um trocarte oco ou uma agulha do tipo espinhal, de modo a cruzar a linha marcada, e insere-se o fio. O tecido é imobilizado e comprimido para conformar a posição desejada e o trocarte retirado, deixando o fio no lugar pretendido. As saliências do fio ancoram no tecido sub-cutâneo e mantêm o tecido na nova posição [19] [39].

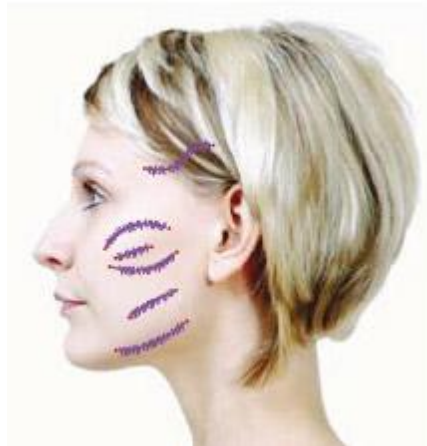

Figura 10 – *Feather lift*, adaptado de [44]

Em 2003, Greg Ruff, cirurgião plástico norte-americano, desenvolveu um outro fio de sutura farpado unidirecionalmente, feito de polipropileno não-reabsorvível. Cada segmento 25cm de comprimento, é passado através da gordura da face, usando uma agulha comprida própria para o efeito, em direcção ao couro cabeludo, onde é feita uma incisão. Aqui, os fios são ancoradas ao músculo na área temporal, fixando-os. Uma vez ancorados, a gordura e a pele da área a ser levantada (testa, bochecha, bochecha, pescoço) é puxada para cima pelas farpas minúsculas do fio, que actuam como

**Medicina estética facial:** onde a arte e a ciência se conjugam

pequenos anzóis, fazendo o *lift* dos tecidos sobrejacentes. Este procedimento, conhecido como *Contour Thread Lift* (ver figura 11), é realizado sob anestesia local.

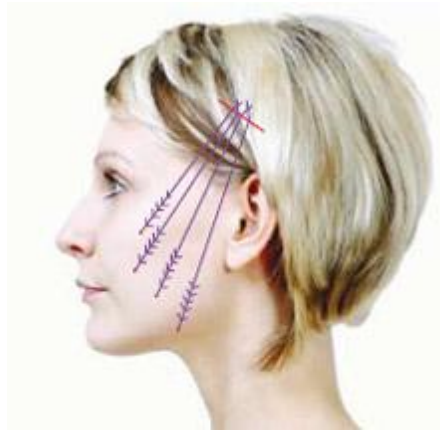

Figura 11 – *Contour Thread Lift*, adaptado de [44]

Nicanor Isse, da Califórnia, modificou os fios originais de Sulamanidze - APTOS - procedendo ao alongamento do fio e adicionando farpas unidirecionais. Os seus fios originais tinham 25 centímetros de comprimento e foram baptizados de "*Isse Endo Progressive Facelift Sutures*". Mais tarde, ele redesenhou os seus fios, adicionando pequenos cones. Os cones distribuíam-se ao longo do comprimento dos fios e, ao contrário das farpas, eram feitos de um material reabsorvível em 8 meses. Estes "*Silhouette Sutures*", feitos de polipropileno não-reabsorvível, são passados através dos tecidos usufruindo de uma técnica semelhante à que é usada para passar os fios de sutura *Contour*, e são ancorados no couro cabeludo por meio de suturas a um pequeno pedaço de material exógeno. Quando os fios são levantados, os pequenos cones, feitos de material reabsorvível, puxam a gordura subcutânea e fazem o *lift* desejado. A lenta dissolução dos cones estimula a formação de tecido cicatricial, o que ajuda a manter a tensão dos fios de sutura e consequentemente, a manter o *lift* por mais tempo (ver figura 12) [44].

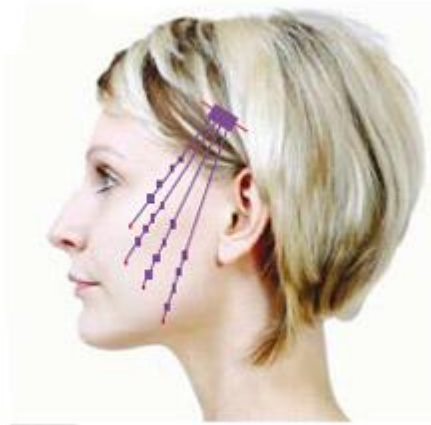

Figura 12 – *Silhouette Thread Lift*, adaptado de [44]

Idealizados por um cirurgião estético búlgaro, Nikolay Serdev, os fios de sutura Serdev são desprovidos de farpas, antibacterianos, semi-elásticos que fazem o *lift* dos tecidos, suspendendo-os. Ao contrário das técnicas apresentadas anteriormente, a técnica de Serdev faz o *lifting* ao mover o SMAS e ancorando-o a uma superfície que o sustente, tal como os ossos cranianos. Esta técnica requer um melhor conhecimento da anatomia facial já que há um levantamento de estruturas mais profundas, que noutras técnicas não são levantadas. Os fios de sutura são feitos de polycaproamido, uma substância utilizada em procedimentos cirúrgicos de rotina em vários países. Ao contrário do polipropileno, o polycaproamide dissolve-se lentamente ao longo de dois ou três anos. Esta técnica não necessita de incisões já que os fios são introduzidos através de pequenos pontos (ver figura 13) [44].

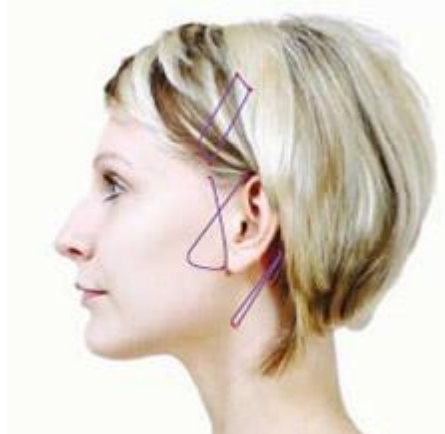

Figura 13 – *Serdev Thread Lift*, adaptado de [44]

No que diz respeito ao *lift* da zona baixa da face (zona marcada a azul na figura), o tecido conjuntivo e muscular subjacente, conhecido como o SMAS, é levantado (ver figura 14), a pele é esticada (ver figura 15), e o excesso de pele é removido (ver figura 16). Este procedimento demora aproximadamente 3 horas. É importante salientar que um *lifting* desta zona da face não consegue corrigir os sinais de envelhecimento na testa ou ao redor dos olhos [40].

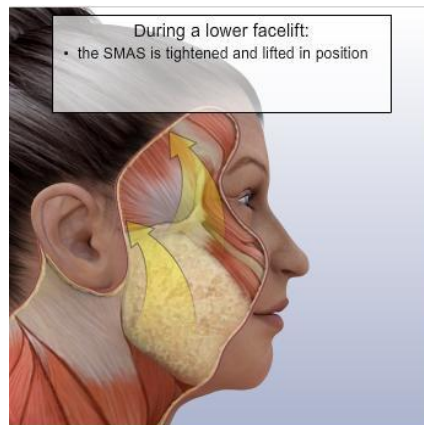


Figura 14 – *Lift* do SMAS, adaptado de [40]

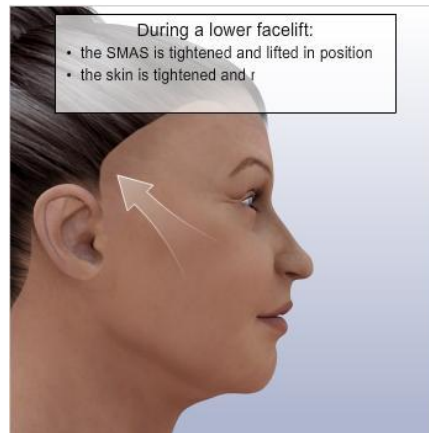


Figura 15 – Pele é esticada, adaptada de [40]

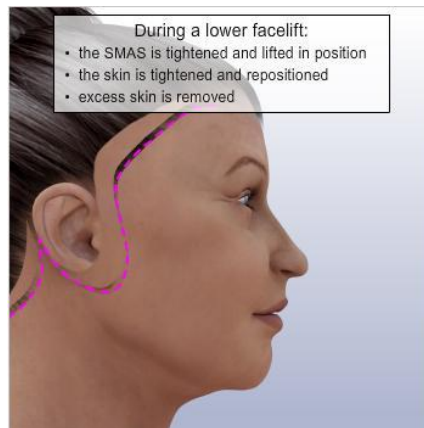


Figura 16 – Excesso de pele é removido, adaptado de [40]

Antes de fazer as incisões, o cirurgião separa uma parte do seu cabelo ao longo da área da incisão e aplica um antibiótico tópico. Uma vez exposta a área da incisão, o cirurgião irá avaliar cuidadosamente e, então, desenhar as linhas de incisão, de modo a que as cicatrizes resultantes sejam tão discretas quanto possível.

Um *lifting* pode ser realizado utilizando diferentes tipos de incisões. Normalmente, uma única incisão é feita, dentro do couro cabeludo, que se estende para baixo em torno do perímetro da orelha e na parte de trás da cabeça, o que permite que a cicatriz seja escondida pelo cabelo ou pelas pregas naturais da face.

**Medicina estética facial:** onde a arte e a ciência se conjugam

O cirurgião utiliza vários instrumentos para elevar a pele, de forma cuidada (pinça com ou sem dentes, tesoura, afastadores), afastando-a dos tecidos subjacentes da porção inferior do rosto, mandíbula e pescoço, expondo o SMAS, com o objectivo de o reposicionar e, com isso, conseguir uma aparência mais jovem (ver figuras 17 e 18) [40].

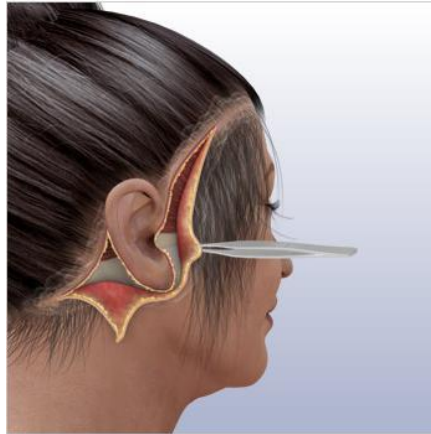

Figura 17 – O cirurgião usa uma pinça para elevar a pele, adaptada de [40]

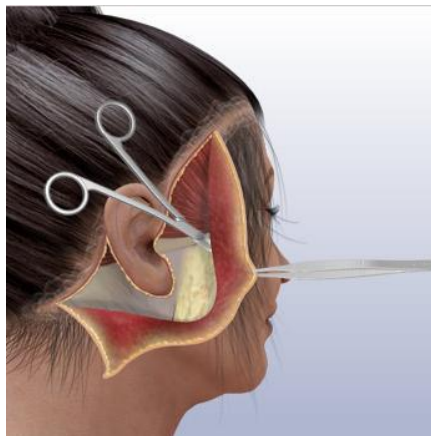


Figura 18 – O cirurgião usa uma tesoura para expor o SMAS, adaptado de [40]

Assim que o cirurgião tenha acabado de fazer os ajustes necessários para as estruturas subjacentes, a pele será reposicionada sobre o rosto. Em alguns casos, o cirurgião pode optar por colocar um dreno cirúrgico para prevenir a acumulação de fluidos, embora, normalmente, não seja necessário. O cirurgião estica a pele, a fim de

**Medicina estética facial:** onde a arte e a ciência se conjugam

determinar qual a quantidade de pele em excesso que deve ser removida e pode recorrer a cortes e suturas piloto em pontos diferentes ao longo da incisão para estabelecer a quantidade apropriada de tensão (ver figura 19). Em seguida, remove o excesso de pele em torno dos contornos naturais do rosto, e encerra o restante da incisão com pontos adicionais (ver figura 20) [40].

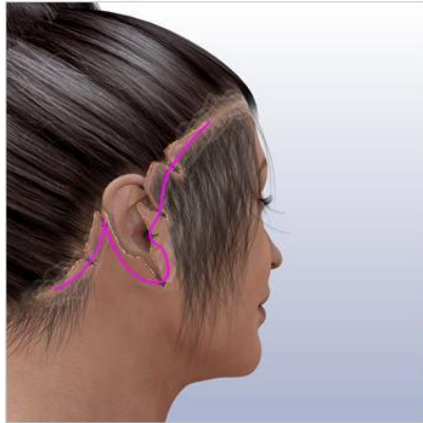

Figura 19 – O cirurgião usa cortes e suturas piloto em pontos diferentes ao longo da incisão, adaptada de [40]

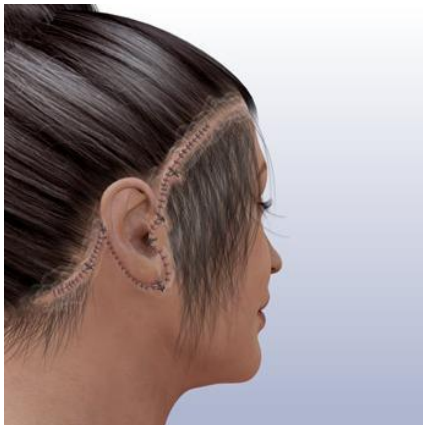

Figura 20 – O cirurgião encerra o restante da incisão com pontos adicionais, adaptada de [40]

No pós-operatório devem ser usadas ligaduras apertadas de modo a prevenir a acumulação de fluidos e promover a diminuição do edema, proporcionando conforto e apoio ao paciente (ver figura 21). Como acontece após qualquer procedimento

**Medicina estética facial:** onde a arte e a ciência se conjugam

cirúrgico, o doente experimentará, provavelmente, um pouco de dor, hematoma e edema, que normalmente desaparecem dentro de poucas semanas. Se for utilizado um dreno cirúrgico, este geralmente será removido no 1.º dia após a cirurgia, e as suturas não-absorvíveis podem ser removidas em sete a dez dias. Provavelmente o doente vai sentir-se bem o suficiente para retornar ao trabalho no prazo de uma a duas semanas. No entanto, deve evitar actividades pesadas, tais como levantamento de peso ou exercício físico em excesso. [40]

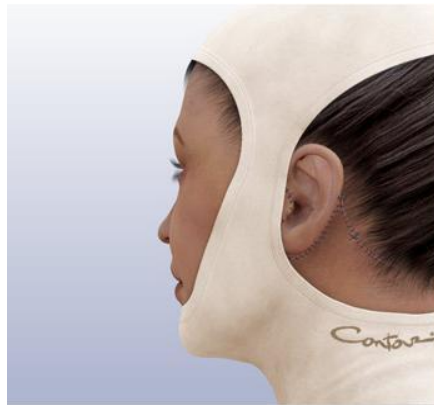

Figura 21 - Ligaduras apertadas de modo a prevenir a acumulação de fluidos e promover a diminuição do edema, adaptado de [40]

Normalmente, começam a notar-se os resultados logo após o procedimento e estes vão tornar-se ainda mais evidentes em duas a três semanas, assim que os hematomas e o edema continuarem a desaparecer, podendo continuar a evoluir por vários meses. É importante explicar ao doente que ele vai ter cicatrizes permanentes, mas que estas são normalmente bem escondidas dentro do couro cabeludo. Embora um *facelift* não pare o processo de envelhecimento, pode reduzir significativamente a aparência das rugas, flacidez da pele do rosto e pescoço, e restaurar uma aparência jovem (ver figura 22) [40].

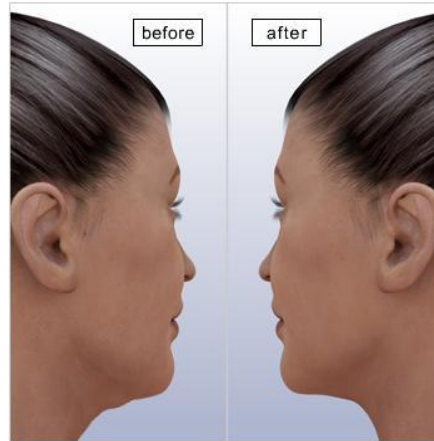


Figura 22 – Antes vs Depois, adaptada de [40]

## **PREENCHIMENTOS/IMPLANTES**

Os implantes dérmicos são substâncias de preenchimento, de origem animal, humana ou sintética, reabsorvíveis ou permanentes, indicados para correcção de rugas, cicatrizes resultantes do acne, traumatismos ou defeitos cirúrgicos ou para aumento, por exemplo, dos “lábios” ou mento [20]. Um dos procedimentos estéticos mais requisitados é o preenchimento dos lábios [19].

Desde sempre os humanos enfeitaram os lábios de maneiras diferentes. Culturalmente, em várias civilizações, é aceite que o único órgão sexual publicamente exposto são os lábios, aceitando-se também que estes desempenham um papel importante na atracção e na relação sexual. No entanto, o conceito de “lábio perfeito” tem-se modificado com o tempo. Nos anos 50, era comum verem-se lábios grandes e rubros, como por exemplo os de Marilyn Monroe, enquanto nos anos 60, os lábios delgados e pouco coloridos constituíam o estereótipo de lábio ideal.

Quase 100% das injeções nos lábios com preenchedores são realizadas em mulheres caucasianas, entre os 30 e os 75 anos de idade, e embora a solicitação mais

comum para os preenchimentos seja dirigida para os lábios, eles podem ser utilizados em muitas outras aplicações cosméticas faciais, tais como rugas de expressão, rugas de fumador, pés de galinha, sulcos das bochechas ou para definir queixo e maçãs do rosto [19] [21].

O colagénio bovino (Zyplast®) dominou o mercado de preenchedores injectáveis por mais de duas décadas, mas estes tinham o inconveniente de implicarem testes de alergia, o que limitava o uso destes produtos, já que muitos dos consumidores desejavam tratamento imediato e os testes de alergia atrasavam o acto, ao implicar a inoculação do material no antebraço e verificar se, no prazo de 30 dias, ocorria algum tipo de reacção.

Mais tarde, surgiu o ácido hialurónico, na fórmula do Restylane® (nome comercial da fórmula mais vendida no mundo), que, por variadíssimas razões, modificou o paradigma dos preenchedores injectáveis. O facto de não se tratar de um produto animal, não obriga à execução de testes de alergia. Apresenta ainda as vantagens de ter um efeito mais duradouro e provocar menos efeitos adversos do que os derivados bovinos [19] [20]. Um bloqueador muscular, tal como o Botox, pode prolongar o efeito dos preenchedores [18]. Os efeitos adversos são variados, e os mais comuns são edema, eritema, hematomas, granulomas, dor e infecção local, hipersensibilidade, assimetria ou irregularidades de contorno [20]. Devido ao facto de estarem relatados casos de cegueira após a injeção de alguns preenchedores em zonas periorbitárias, devido a injeção intravascular acidental, o cirurgião deverá sempre utilizar o menor calibre de agulha possível e nunca exercer pressão extrema no êmbolo da seringa [19].

### **Medicina estética facial:** onde a arte e a ciência se conjugam

Os doentes devem ser informados que, embora a injeção de preenchedores seja simples, muitos problemas podem resultar em termos de expectativa e satisfação dos mesmos, sendo extremamente importante explicar, se possível com recurso a imagens de “antes e depois” de outros doentes, o que se pode esperar como resultado real, e desmistificar ideias pré-concebidas e influenciadas pelos *media* que publicitam a técnica com resultados fantásticos de pacientes que a ela se submeteram. É igualmente importante esclarecer que a injeção com preenchedores não é um processo de uma única sessão, mas sim um processo conservador que requer mais do que uma sessão, já que, se for injectado preenchedor em demasia, pouco ou nada pode ser feito, enquanto que, se se verificar um défice de preenchedor, pode ser realizada uma nova sessão para corrigir esse defeito.

Cada profissional tem a sua técnica específica de injectar os preenchedores. Há, porém, duas técnicas reconhecidas que são usadas universalmente: a técnica de perfuração linear e a técnica de pontos seriados. A técnica de perfuração linear consiste em inserir a agulha e injectar o preenchedor em linha recta, enquanto se movimenta continuamente a agulha para a frente e para trás (processo semelhante a colocar-se pasta dos dentes na escova). A técnica de pontos seriados envolve a inserção de pequenas porções do preenchedor através de múltiplas picadas ao longo da área a ser tratada (ver figura 23) [19]. Deve ser usado um anestésico tópico de modo a reduzir o desconforto e a dor sentidos pelo doente.

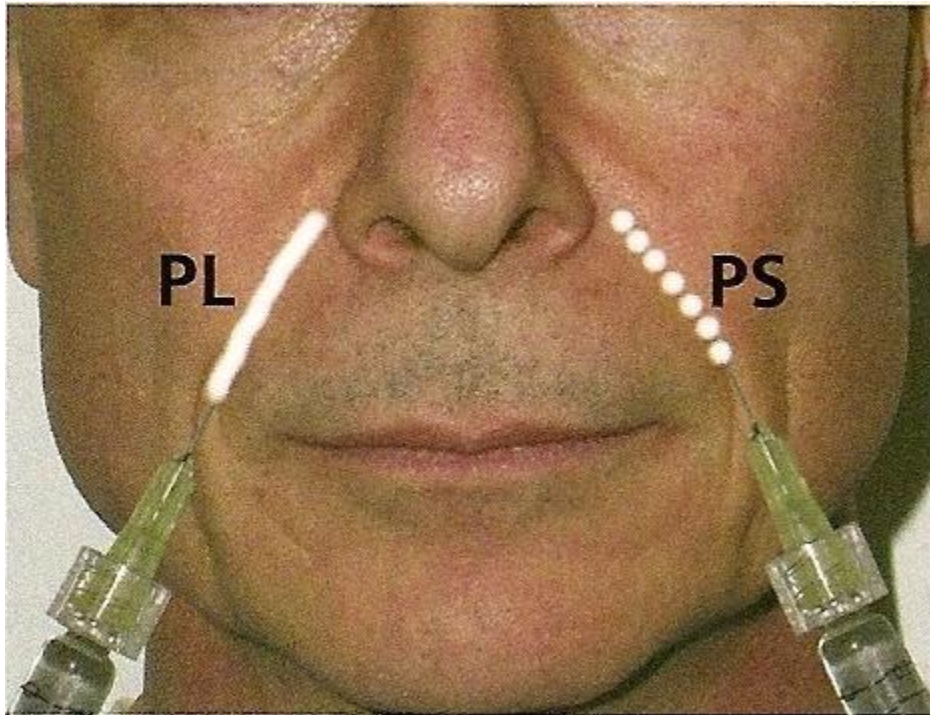


Figura 23 – Técnica de perfuração linear (PL) e técnica de pontos seriados (PS), adaptado de [19]

Os implantes faciais constituem uma alternativa definitiva aos preenchimentos. Qualquer paciente saudável que deseje um aumento dos lábios é um candidato natural a um implante de politetrafluoroetileno expandido de dupla porosidade (ePTFE - dual-porosity expanded polytetrafluoroethylene), comercializado com a designação de Advanta®. Estes demoram 10 minutos a ser inseridos e 10 a ser removidos, logo o procedimento é eficientemente reversível e economicamente mais interessante do que a aplicação de um preenchimento como o Restylane (ácido hialurónico) [19]. É importante alertar o doente que ele poderá sentir o implante, no entanto as funções normais, tais como sorrir ou beijar em geral não serão afectadas, apesar de o implante poder tornar-se visível com algumas expressões mais vigorosas. [19]. Deve ter-se o cuidado de não utilizar demasiada solução anestésica para anestesiar os lábios, já que o volume anestésico distorcerá o lábio e poderá confundir o julgamento cirúrgico para a inserção. Após a anestesia deve ser feita uma incisão com uma lâmina de bisturi nº.11

**Medicina estética facial:** onde a arte e a ciência se conjugam

medialmente a cada comissura. Esta incisão deve ser suficientemente grande para acomodar o implante sem o danificar ou afunilar. No pós-operatório, deve prescrever-se um Beta-lactâmico durante 5 dias, associando-se ainda um analgésico e aconselha-se o doente a aplicar gelo, nas 48h após o procedimento cirúrgico, de modo a diminuir o edema [19].

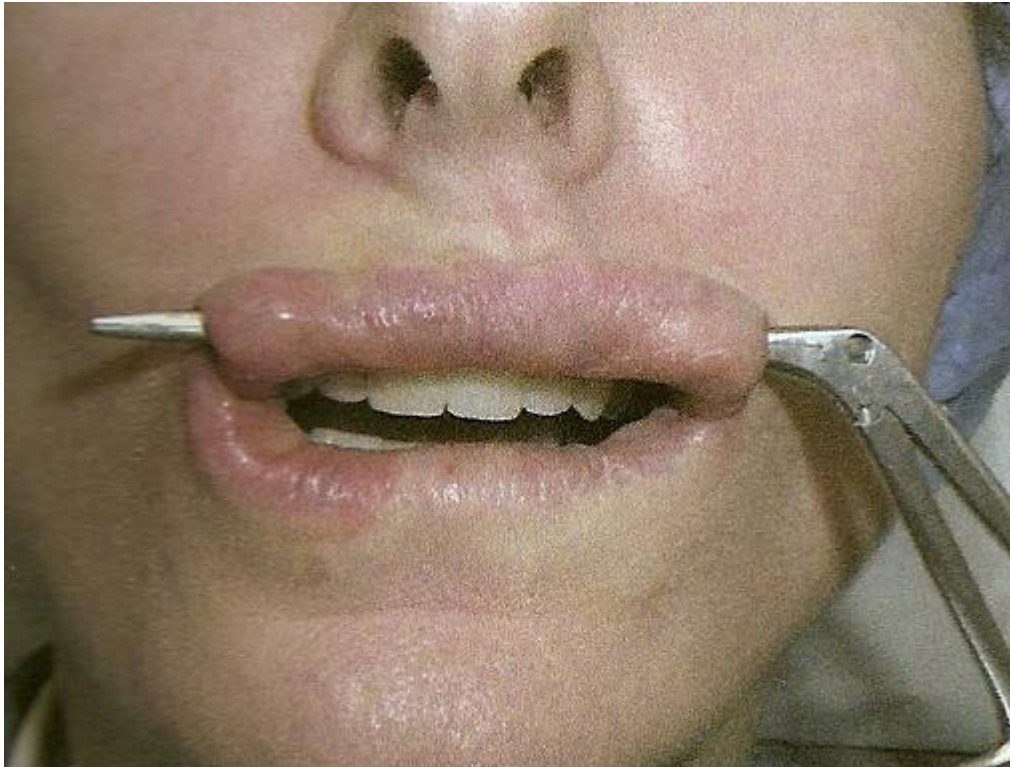


Figura 24 – O passador de tendão é atravessado desde a incisão de entrada até à de saída, sendo o implante traccionado posteriormente através do lábio, adaptada de [19]

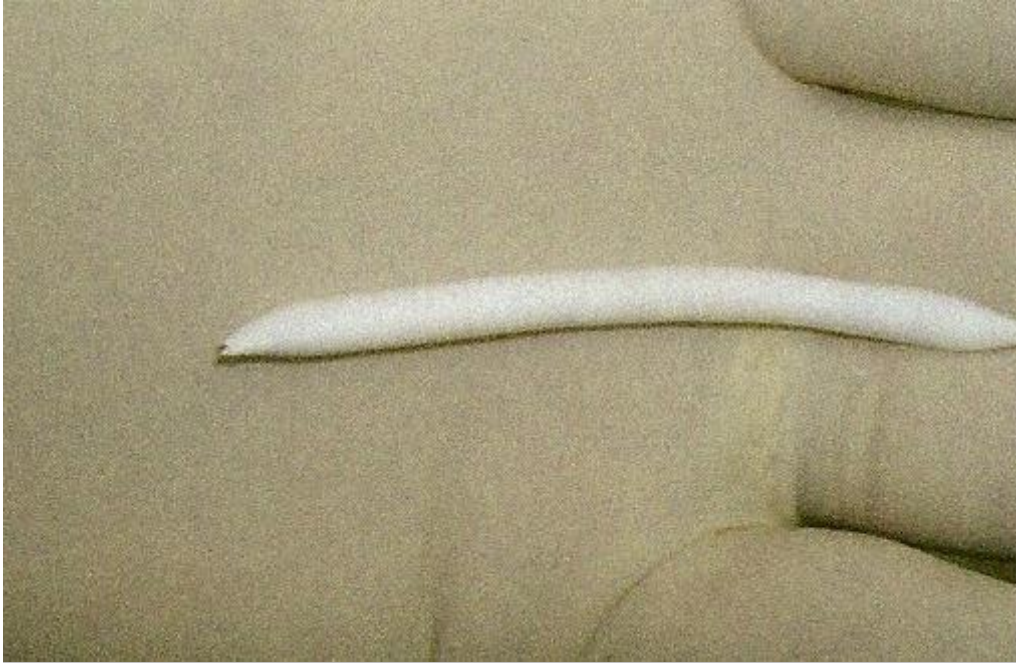

Figura 25 – As extremidades do implante são afiladas para facilitar a sua inserção, adaptada de [19]

## **CREMES**

Fisiologicamente, as rugas surgem devido à excessiva estimulação das fibras musculares da face, o que promove a flacidez muscular e da pele, nas áreas mais estimuladas do rosto. A regulação, quer actuando directamente sobre a acção muscular, quer atenuando sobre a actividade neuronal de estimulação muscular, tem benefícios na redução das rugas [41]. Independentemente da origem fisiológica das rugas, o mecanismo molecular envolvido no envelhecimento da pele está directamente relacionado com alterações estruturais do colágeneo, com a deterioração dos polipeptídeos de elastina e com a desorganização da camada lipídica da pele [42]. Neste sentido, os resultados visivelmente favoráveis com a infiltração de toxina botulínica levaram ao desenvolvimento de novas soluções, com efeitos semelhantes aos efeitos do botox, mas na forma de cremes/gel [42].

Uma das formulações existentes é o Acetil hexapeptídeo-8 (Argireline®) (AH8). Este composto tem como alvo, o mesmo complexo proteico que a BTX-A, mas o seu mecanismo de acção difere na medida em que, a BTX-A cliva irreversivelmente a proteína de ligação (SNAP-25) o que implica a não retransmissão do sinal nervoso e consequente paralisia muscular (o músculo não contrai), enquanto que o AH8, mimetiza a proteína de ligação, competindo com esta, e impedindo a formação do complexo SNARE, pelo que a vesícula não procede à libertação de neurotransmissores eficientemente. Como consequência, a contracção muscular é atenuada e o músculo está relaxado ao invés de paralisado, impedindo a formação de linhas e rugas [43].

O composto AH8 reduz a profundidade das rugas de expressão e é uma alternativa válida para a Toxina Botulínica A, já que é mais seguro, provoca menos efeitos adversos, e é de mais fácil aplicação (o doente pode aplicar o creme/gel em casa, sem ter de recorrer a um profissional especializado). Por estas razões, os custos são menores, uma vez que apenas se paga o produto, dispensando a actuação de um profissional médico [43].

O pentapéptido-3 (PPT3), (Leuphasyl® - peptídeo semelhante a uma encefalina), inibe a actividade neuronal ao fechar os canais de  $Ca^{2+}$  e abrir os canais de  $K^{+}$ . Impede, assim, a entrada de Cálcio na terminação neuronal e a consequente libertação de acetilcolina para o espaço sináptico. Desta forma, evita a estimulação e a posterior contracção muscular, contribuindo para o relaxamento muscular e consequente diminuição das rugas de expressão. O PPT3 mimetiza o mecanismo de acção das encefalinas: acopla-se ao receptor das encefalinas, no exterior das células nervosas, conduzindo a uma mutação configuracional do mesmo, o que inicia uma cascata dentro do neurónio que resulta na diminuição da libertação de acetilcolina e com isso na

diminuição da excitabilidade do mesmo. Este processo conduz também ao relaxamento muscular [43].

O PPt3 e o AH8 mostraram ter efeito sinérgico, o que é evidenciado no seguinte gráfico do estudo [43].

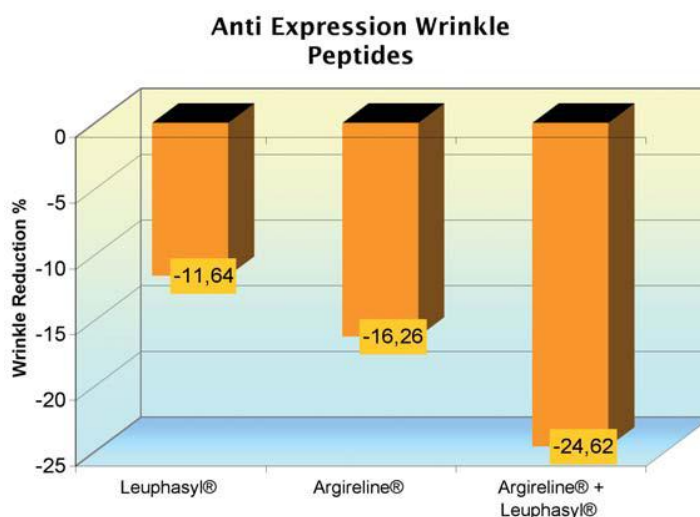


Gráfico 1 – Efeito do PPt3, AH8 e do PPt3+AH8 na redução das rugas de expressão, adaptado de [43]

O mesmo estudo permite concluir que a combinação de ambos os peptídeos, actuando em sinergia, oferece um tratamento integral para as rugas de expressão: reduz a profundidade das rugas no rosto causadas pela contracção dos músculos de expressão facial, especialmente da testa e ao redor dos olhos [43].

Além do AH8 e do PPt3, outros princípios activos são usados na dermatologia com o objectivo de diminuir as rugas associadas ao envelhecimento, mas com um mecanismo de acção que visa aumentar a produção de colagénio e elastina, levando a uma remodelação da pele, e à diminuição da formação de radicais livres, tóxicos para a

**Medicina estética facial:** onde a arte e a ciência se conjugam

pele. Como exemplo temos a vitamina A (retinóides), vitamina C, Dimetilaminoetanol (DMAE) e os hidratantes [47].

A vitamina A, foi sintetizada pela primeira vez, em 1947, por dois químicos holandeses (van Dorp e Arens) [wikipedia – vitamina A]. Quando aplicada na forma de retinol, reduz as rugas finas associadas ao envelhecimento [45]. As composições de retinóides, derivados da vitamina A, são normalmente aplicadas topicamente na pele, na forma de creme/gel, para tratar problemas de pele tais como, acne, eczema, psoríase e alterações associadas ao envelhecimento, nomeadamente, rugas [46]. Verificou-se, no entanto, que, os retinóides são irritantes para a pele, o que levou a que se tivesse de limitar a quantidade e concentração de produto nas formulações, para evitar estas reacções, que podem resultar apenas numa pequena irritação, da pele, ou numa dermatite ou num eritema [46]. A diminuição do princípio activo resulta numa diminuição no efeito dos retinóides no rejuvenescimento facial [46]. O Retinoxytrimethylsilane (RTS), é um novo composto que é bem tolerado pelos pacientes, e que permite alcançar bons resultados quando aplicado diariamente, uma ou duas vezes, por períodos nunca inferiores a duas semanas [46].

A vitamina C ajuda as células a recuperar dos danos causados pelo sol, diminuindo os radicais livres, hidratando e dando brilho à pele. O DMAE, encontrado em peixes como anchova, salmão ou sardinha, eleva os níveis de colina, conferindo um aumento do tónus muscular e, conseqüentemente, maior firmeza à pele. O tratamento com DMAE deve ter a duração de pelo menos 4 meses.

Os hidratantes, tais como a glicerina, impedem a evaporação da água da pele, enquanto que a ureia e o ácido hialurónico absorvem água para as células [47].

**Medicina estética facial:** onde a arte e a ciência se conjugam

O facto da absorção, por parte da pele, ser limitada, diminui a acção deste tipo de produtos, o que faz com que os resultados não sejam visíveis num curto espaço de tempo, podendo conduzir a uma má adesão à terapêutica por parte dos doentes.

## **CONCLUSÕES**

A estética, nomeadamente, a estética facial, apenas recentemente se tornou num domínio único e central de uma área da medicina.

A ideia pré-concebida de que a estética médica é uma área fútil e supérflua, apenas ao alcance de quem dispõe de uma capacidade financeira acima da média é desmistificada neste trabalho, no qual são apresentadas várias opções a que os doentes podem recorrer, com o objectivo de melhorar a sua imagem e, com isso, recuperar ou aumentar a sua auto-estima e confiança, o que ajuda, indubitavelmente, à preservação da saúde mental de cada indivíduo.

No trabalho que se apresentou, várias técnicas foram abordadas, constituindo um leque variado de opções para qualquer indivíduo. Apresentaram-se técnicas invasivas e não invasivas, cirúrgicas e não cirúrgicas, de aplicação individual ou por um profissional especializado, com resultados visíveis a curto, médio e longo prazo, definitivas ou temporárias e sem custos ou com custos mais ou menos elevados para o paciente.

- BIBLIOGRAFIA -

- [1] Ferreira FR. Os Sentidos do Corpo: cirurgias estéticas, discurso médico e saúde pública; 1st edition. Rio de Janeiro: Escola Nacional de Saúde Pública; 2006.
- [2] Neto PP, Caponi SNC. A Medicalização da Beleza; 1st edition. Florianópolis: Interface – Comunic., Saúde, Educ.; 2007. 11: 569-84
- [3] Fardalez EP. Fundamentos filosóficos de la estética; 2008 Mai 8; 1-9.
- [4] Takacs AP, Valdrighi V, Assencio-Ferreira VJ. Fonoaudiologia e Estética: unidas a favor da beleza facial; 2002. 4: 111-16
- [5] Paim MCC, Strey MN. Corpos em Metamorfose: um breve olhar sobre os corpos na história, e novas configurações de corpos na atualidade; EF y Depor [Serial Online] 2004 [cited 2010 Mai 10]; 10(79) Available from: URL:<http://www.efdeportes.com/efd79/corpos.htm>
- [6] Sobre a Sociedade Brasileira de Medicina Estética [online]. [cited 2010 Mai 10]. Available from: URL:<http://sociedademedicinaestetica.com.br/sobre.htm>
- [7] O que é a Fonoaudiologia [online]. [cited 2010 Mai 10]. Available from: URL: <http://www.fonosp.org.br/crfa-2a-regiao/fonoaudiologia/o-que-e-a-fonoaudiologia/>
- [8] Souza EMB, Moraes WMB, Silva HJ, Cunha DA. O conhecimento do fonoaudiólogo especialista em motricidade orofacial sobre atuação em estética facial; 2005. 7(3): 348-55.
- [9] Franco MZ, Scattone L. Fonoaudiologia e Dermatologia: um trabalho conjunto e pioneiro na suavização das rugas de expressão facial [online]. 2002 [cited 2010 Mai 10]. Available from: URL: <http://www.magdazorzella.com.br/artigo03.htm>

[10] Velasco MVR, Ribeiro ME, Bedin V, Okubo FR, Steiner D. Rejuvenescimento da pele por *peeling* químico: enfoque no *peeling* de fenol. An bras Dermatol 2004 Jan/Fev; 79(1): 91-9.

[11] Gonzaga LA. Rejuvenescimento Facial: *peeling* de fenol atenuado. Arq cat Med 2007; 36 suppl 1: 106-11.

[12] Gonzaga LA. Exoplastia ortodérmica: uma nova técnica em *peeling* profundo de fenol. Arq cat Med 2009; 38 suppl 1: 39-42

[13] Sampaio ZA. *Peelings e Resurfacing* [online]. [cited 2010 Mai 10]. Available from: URL:[http://www.empresasvale.com.br/publish/pub/alexandre\\_02.php](http://www.empresasvale.com.br/publish/pub/alexandre_02.php)

[14] Nogueira T. Começar de novo. 2004 Jan 30: p80.

[15] Croton oil [online]. 2010 Mai 05 [cited 2010 Mai 10]. Available from: URL: [http://en.wikipedia.org/wiki/Croton\\_oil](http://en.wikipedia.org/wiki/Croton_oil)

[16] Benedetto AV. Botulinum toxin in clinical dermatology; 1<sup>st</sup> Edition. Philadelphia (PA): Taylor & Francis; 2006.

[17] Carruthers J. Using botulinum toxins cosmetically; 1<sup>st</sup> Edition. Vancouver (BC): Taylor & Francis; 2003.

[18] Moretti M. Business Oportunities and Market Analysis. Med ins Rep 2004 Out; 13 (10): 1-13.

[19] Niamtu III J, Haug RH. Cirurgia estética facial minimamente invasiva; 1st Edition; Santos; 2007.

[20] Saavedra D, Waissbluth M. Rejuvenecimiento no ablativo; Rev. Med. Clin. Condes 2010; 21 (1): 87-98

[21] Tratamento para as rugas com resultados naturais [online]. [cited 2010 Mai 10].

Available from: URL: <http://www.restylane.com/pt-pt/restylane-markets/europe/Portugal/Restylane/O-que-o-Restylane-pode-fazer-por-si-/Rugas/>

[22] Narins RS. Nonablative Skin Resurfacing; *Aesthetic Surg J* 2004; 24: 281-84.

[23] Arndt KA, Dover JS, Anderson RR. Shedding light on new technologies; *Skin & Aging* 2004; 1-19.

[24] Odo L, Odo M. Nova modalidade de luz intensa pulsada no rejuvenescimento facial; *MedNews* 2005; 2

[25] Elmorsy EHE, Mehesen AM, Abd-Elazim WR. Assessment of removal of solar lentigines by intense pulsed light; *PALD* 2009 Feb; 20 (1); 9-20. Available from: URL:[http://panarabderm.org/en/components/com\\_medi/upload/PALD\\_vol20\\_1\\_9-20.pdf](http://panarabderm.org/en/components/com_medi/upload/PALD_vol20_1_9-20.pdf)

[26] Arnoczky SP, Aksan A. Thermal modification of connective tissues: basic science considerations and clinical implications. *J Am Acad Orthop Surg* 2000; 8: 305-13

[27] Boisnic S, Branchet MC. Ex vivo study of the home-use TriPollar RF device using an experimental human skin model. *J Derm Treat* 2010 May 04;

[28] Boisnic S, Branchet MC, Birnstiel O, Beilin G. Clinical and histopathological study of the TriPollar home-use device for body treatments *Eur J Dermatol* 2010 Apr;

[29] Boisnic S, Branchet MC. Ex vivo human skin evaluation of localized fat reduction and anti-aging effect by TriPollar radio frequency treatments. *J Cosmet Laser Ther* 2010 Feb; 12 (1): 25-31.

[30] Kaplan H, Gat A. Clinical and histopathological results following TriPollar radiofrequency skin treatments. J Cosmet Laser Ther 2009 Jun; 11 (2): 78-84.

[31] Aparelho de radiofrequência pode adiar a plástica [online]. [cited 2010 May 10]; Available from: URL: <http://www.dermatologia.net/novo/base/estetica/thermacool.shtml>

[32] Pereira JC. Plasma: nova tecnologia de rejuvenescimento cutâneo; Revista Vida & Arte; p.20.

[33] Peeling de plasma [online]. [cited 2010 May 10]; Available from: URL: [http://www.dermatologia.net/novo/base/estetica/peeling\\_plasma.shtml](http://www.dermatologia.net/novo/base/estetica/peeling_plasma.shtml)

[34] Rhytec Portrait PSR3 - Plasma Skin Resurfacing [online]. 2007; Available from: URL:<http://www.americanhealthandbeauty.com/plastic%20surgery/procedures/Rhytec%20Portrait/>

[35] Dalsasso JC. Fibro edema gelóide: um estudo comparativo dos efeitos terapêuticos, utilizando ultra.som e endermologia Dermovac, em mulheres não praticantes de exercício físico. 2007; 5-70

[36] Vacuoterapia (endermologia) [online]. [cited 2010 May 10]; Available from: URL: <http://www.clinicaleger.com.br/endermologia.htm>

[37] Hester TR, Codner MA, McCord CD. The “Centrofacial” Approach for Correction of Facial Aging Using the Transblepharoplasty Subperiosteal Cheek Lift. Am Soc for Aesth Plast Surg 1996.

[38] APTOS thread [online]. [cited 2010 May 10]; Available from: URL:<http://www.eng.aptospro.ru/thread.html>

[39] The new silhouette mid face suture [online]. [cited 2010 May 10]; Available from: URL: <http://kolstermethods.com/silhouette/midface/index.html>

[40] Facelift surgery animations [online]. [cited 2010 May 10]; Available from: URL: [http://www.plasticsurgery.org/Patients\\_and\\_Consumers/Procedures/Procedure\\_Animations/Facelift.html](http://www.plasticsurgery.org/Patients_and_Consumers/Procedures/Procedure_Animations/Facelift.html)

[41] Blanes-Mira C, Clemente J, Jodas G, Gil A, Fernández-Ballester G, Ponsati B, et al. A synthetic hexapeptide (Argireline) with antiwrinkle activity; Int J Cosm Science 2002; 24: 303-10.

[42] Ruiz MS, Clares B, Morales ME, Gallardo V. Evaluation of the anti-wrinkle efficacy of cosmetic formulations with an anti-aging peptide (Argireline®). Ars Pharm 2010; 50 (4): 168-76.

[43] Puig A, García-Antón JM, Mangues M. An integral peptide treatment for expression wrinkles. Euro Cosmetics 2006: 20-5.

[44] Prendergast P. Threadlifts: looking better with strings attached [online]. [cited 2010 May 10]; Available from: URL: [http://www.rejuvenatemagazine.ie/thread\\_lift.html](http://www.rejuvenatemagazine.ie/thread_lift.html)

[45] Kafi R, Kwak HS, Schumacher WE, Cho S, Hanft VN, Hamilton TA et al. Improvement of naturally aged skin with vitamin A (retinol). Arch Dermatol. 2007; 143 (5): 606-12.

[46] Duggan MC, Cowton LM, Duffy J. Cosmetic treatment using a new retinoid. [cited 2010 Mai 10] Available from: URL: <http://www.freepatentsonline.com/20030091607.pdf>

[47] Mansur C. Cremes para rejuvenescimento. [cited 2010 Mai 10]. Available from: URL: <http://www.acesa.com/viver/arquivo/dicas/2002/10/08-Cristina/>